

てんかん学用語集

Terminology in Epileptology

第6版

日本てんかん学会

The Japan Epilepsy Society



序 文

日本てんかん学会用語集編纂の歴史は比較的早く、島園理事長時代の1982年に秋元波留夫先生からてんかん関係の用語を検討統一する必要があるとの提案があり、1983年に稲永和豊理事を委員長として用語委員会が発足した。WHO てんかん用語辞典、神経学用語集、精神医学用語集、脳波筋電図用語集などを参照してたたき台がまとめられ、委員会のみならず幅広く意見を取り入れて検討が加えられ、1986年3月、用語集案が全評議員に配布され意見が求められた。これをもとに用語集案改訂版が作成され、評議員、理事に配布され検討された。さらにこれは、1986年11月、東京で開催されたてんかん学会ランチョンセミナーにおいて配布され、説明が行われた。そして、最終的に1987年10月、「てんかん学用語集」として「てんかん研究」5巻2号に掲載された。

1989年10月、清野昌一先生が新理事長に選任され、新理事会が発足するとともに、各種委員会も発足した。「てんかん学用語集」は独立した単行本ではなく、「てんかん研究」に掲載されているのみで利用しにくいので、この際改訂して、1989年のてんかん症候群の新分類なども組み入れて、単行本としてほしいとの要望があり、新たな用語委員会が発足した。しかし旧用語集は制定されて間もないので、会員の更なる利用経験を待ち、用語集の改訂は時間をかけて行うこととし、てんかん症候群の新分類、関連学会の用語集との整合性などについて検討を開始した。また、国際てんかん連盟でも、てんかん用語集との整合性などについて検討を開始した。また、国際てんかん連盟でも、てんかん用語辞典が企画されているとのことで、その完成も待って検討をすすめることとした。旧用語集の作成に当たっても単なる訳語集か用語集か、事典的要素を含むべきか、などの議論があったが、今回は旧用語集の改訂と単行本化を目的とし、困難を伴う事典化は見送ることとした。委員会で独自に検討を進めるかわら、旧用語集の改訂について評議員へのアンケートを行いこれらをもとに改訂用語集案を作成した。この改訂用語集案を1994年1月全会員に郵送し意見を求め、これを整理し用語委員会で検討した上、欧語→日本語に日本語→欧語も加えて最終的な用語集を作成した。古い用語の一部および死語は省いてもよいとの意見もあったが、原則として旧用語集の枠組みは崩さないことにした。

言葉は生き物であり、時代とともに、学問の進歩とともに変化していく。同じ用語でも時代によって意味が異なることさえある。学問の進歩にとって意思伝達の手段である用語はきわめて重要な意味を持つ。しかし我々は言語学者ではないので言葉の奴隷になってはならない。本用語集は決して完全なものではなく、むしろ不完全な妥協の産物である。これをたたき台としてより完全な用語集、さらに事典へと発展していくことを期待したい。

平成7年7月

日本てんかん学会用語委員会

委員長 渡辺一功

委員 石島武一、大田原俊輔、
鈴木二郎、山口成良

追記：てんかん用語集初版の編纂は下記委員によってなされた。

稲永和豊、佐野圭司、和田豊治、風祭 元、渡辺一功、岡 鍬次、鈴木二郎

改訂第 6 版の序

てんかん学会分類・用語委員会は 2013 年に改訂された第 5 版を、2017 年の国際抗てんかん連盟 (ILAE) による、てんかん発作とてんかん分類に関する新たな提言に基づいて改訂を行った。その要点は以下にまとめられる。

1. 英語以外の用語や、現在では使用されない用語を複数削除した。しかしながら、慣用化している語句や人名、歴史的・学術的に残すことが有用と考えられる用語については保持した。また、現在使用されているが未収録であった用語を新たに複数掲載した。
2. 2017 年に ILAE より発表された新たなてんかん・てんかん発作型分類に関する公式声明（「ILAE てんかん分類：ILAE 分類・用語委員会の公式声明」「国際抗てんかん連盟によるてんかん発作型の操作的分類：ILAE 分類・用語委員会の公式声明」「てんかん発作型の操作的分類の使用指針」）に基づく用語を掲載した。また、2015 年に ILAE より提案されたてんかん重積状態に関する分類表（「A definition and classification of status epilepticus – Report of the ILAE Task Force on Classification of Status Epilepticus」）の邦訳案も併せて提示した。
3. 現在推奨される用語を明確に示すため、改訂提案のなされた旧用語には「*」を付記した。また、2017 年分類の用語体系について巻頭資料として提示した。併せて、2015 年てんかん重積状態に関する分類表、併存症の表記に有用な精神医学・睡眠学用語を抜粋して巻頭に示した。
4. 第 5 版の抗てんかん薬一覧表を update し、巻頭資料として掲載した。一方、用語集本体からは抗てんかん薬名は削除した。
5. これまで epilepsy や seizure 等の見出し用語が含まれる用語について、見出し用語をハイフンとして略した形でまとめて掲載していたが、今回の用語集デジタル化に対応し、検索しやすくするために 省略しない形で掲載し、全てアルファベット順（英和）、あるいは五十音順（和英）でソートし直した。
6. 改訂第 6 版は、日本てんかん学会のホームページに PDF ファイルとして掲載される。現時点では紙媒体の作成の予定はないが、PDF ファイルは適宜ダウンロード可能とし、広く開かれた使用に提供される。
7. 本用語集は、今後も訂正や、用語の変化に対応した改変を逐次行っていく予定である。より良い用語集にするために、日本てんかん学会会員各位からのご助言やご協力を期待したい。

2021 年 9 月 10 日

日本てんかん学会分類・用語委員会
（コアメンバー）日暮憲道、加藤昌明、中川栄二
（作業援助）小林由美子

（編集委員）寺田清人、高橋幸利、浜野晋一郎、木下真幸子、重藤寛史、池田 仁、夏目 淳、
植田勇人、吉野相英、戸田啓介、森野道晴、日暮憲道、加藤昌明、中川栄二

日本てんかん学会分類・用語委員長 中川栄二
日本てんかん学会理事長 池田昭夫

編集方針

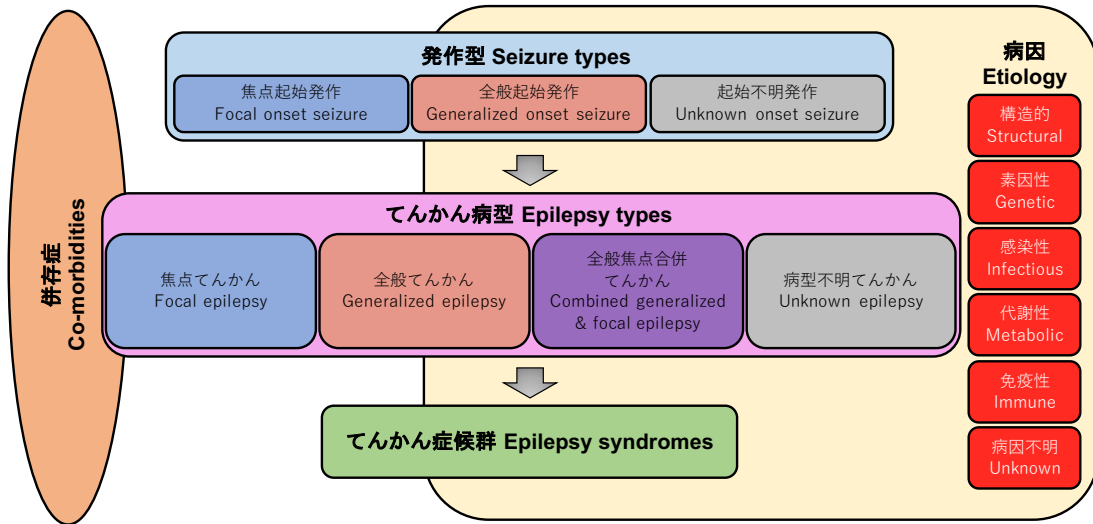
1. てんかん学に関する統一用語集とする。
2. 現時点におけるてんかん学の臨床、研究に用いられる用語を収載する。
3. 原則としててんかんの臨床、研究に直接関係する用語に限る。
4. 近接領域－精神医学、神経学、脳波、筋電図学－の用語は原則としてそれぞれの分野にゆずるが、密接に関係するものは入れる。
5. 新しい用語を採用するが、てんかんに関係のある用語は「古いもの」でも有用であるものは記載しておく。
6. 従来から慣用され、なじみ深い用語は生かす。
7. 意見の分かれるものは併記し、時間をかけて検討する。
8. 「---性」は慣用に従う。病因を表すときは「---性（あるいは的）」をつける。形容詞的な語の「---性」はなるべく除くが、使用しても問題はない。
9. 単数を原則とするが、複数が慣例的に用いられているものは複数とする。
10. 人名については、日本語として定着しているもの以外は原語で記載する。
11. 病名はてんかんに関係するものおよび重要な鑑別診断に関係するものを記載する。
12. 英語と日本語以外は必要最小限に止めた。

凡例： (D)：ドイツ語 (F)：フランス語 (L)：ラテン語 特にないものは英語
*：旧用語

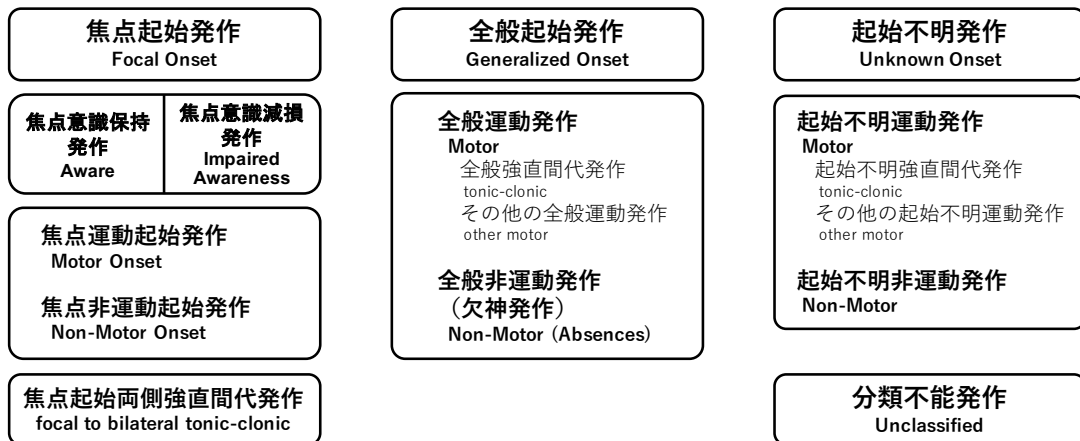
同義語表記 /：同義語 例 焦点起始発作／焦点発作
=：同義語参照
→：推奨用語参照

略語表記 [] 例 generalized tonic-clonic seizure [GTCS]第5版の序文

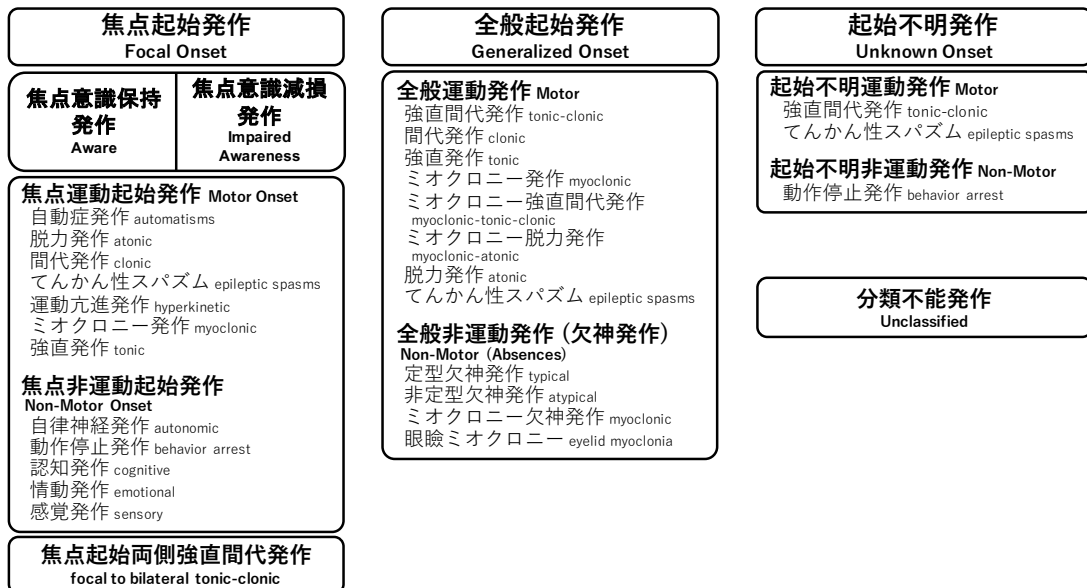
ILAE 2017 てんかん分類体系 ILAE 2017 Framework for classification of the epilepsies



ILAE 2017 発作型分類 基本版 ILAE 2017 Classification of Seizure Types Basic Version



ILAE 2017 発作型分類 拡張版 ILAE 2017 Classification of Seizure Types Expanded Version



Classification of seizure types 発作型分類 (ILAE 2017)

発作起始による分類	意識状態による分類	基本版での症候分類	拡張版でさらに特定されている症候分類	伝播様式による発作型
Focal onset seizure 焦点起始発作 (旧用語: Partial seizure 部分発作)	Focal aware seizure (FAS) 焦点意識保持発作 (旧用語: Simple partial seizure 単純部分発作)	Focal motor onset seizure (FMS) 焦点運動起始発作	Focal automatisms seizure 焦点自動症発作 Focal atonic seizure 焦点脱力発作 Focal clonic seizure 焦点間代発作 Focal epileptic spasms (FES) 焦点てんかん性スバズム Focal hyperkinetic seizure 焦点運動亢進発作 Focal myoclonic seizure 焦点ミオクロニー発作 Focal tonic seizure 焦点強直発作	Focal to bilateral tonic-clonic seizure (FBTCS) 焦点起始両側強直間代発作 (旧用語: Secondly generalized seizure 二次性全般化発作)
	Focal impaired awareness seizure (FIAS) 焦点意識減損発作 (旧用語: Complex partial seizure 複雑部分発作)	Focal non-motor onset seizure (FNMS) 焦点非運動起始発作	Focal autonomic seizure 焦点自律神経発作 Focal behavior arrest seizure 焦点動作停止発作 Focal cognitive seizure 焦点認知発作 Focal emotional seizure 焦点情動発作 Focal sensory seizure 焦点感覚発作	
Generalized onset seizure 全般起始発作 (旧用語: Generalized seizure 全般発作)	/	Generalized motor seizure (GMS) 全般運動発作 Generalized tonic-clonic seizure (GTCS) 全般強直間代発作 Other generalized motor seizure その他の全般運動発作	Generalized tonic-clonic seizure (GTCS) 全般強直間代発作 Generalized clonic seizure 全般間代発作 Generalized tonic seizure 全般強直発作 Generalized myoclonic seizure 全般ミオクロニー発作 Generalized myoclonic-tonic-clonic seizure 全般ミオクロニー強直間代発作 Generalized myoclonic-atonic seizure 全般ミオクロニー脱力発作 Generalized atonic seizure 全般脱力発作 Generalized epileptic spasms (GES) 全般てんかん性スバズム	/
		Generalized non-motor seizure (Absence seizure (GAS)) 全般非運動発作 (欠神発作)	Typical absence seizure 定型欠神発作 Atypical absence seizure 非定型欠神発作 Myoclonic absence seizure ミオクロニー欠神発作 Eyelid myoclonia 眼瞼ミオクロニー	
Unknown onset seizure 起始不明発作	/	Unknown onset motor seizure 起始不明運動発作 Unknown onset tonic-clonic seizure (UTCS) 起始不明強直間代発作 Other unknown onset motor seizure その他の起始不明運動発作	Unknown onset tonic-clonic seizure (UTCS) 起始不明強直間代発作 Unknown onset epileptic spasms 起始不明てんかん性スバズム	/
		Unknown onset non-motor seizure 起始不明非運動発作	Unknown onset behavior arrest seizure 起始不明動作停止発作	
Unclassified seizure 分類不能発作				

発作型分類の手順

STEP 1 発作起始の分類	分類可能 (確信度 80%以上) → Focal onset seizure 焦点起始発作 あるいは Generalized onset seizure 全般起始発作 (「onset 起始」は省略可) 分類不可 (情報不足、確信度 80%未満) → Unknown onset seizure 起始不明発作 (可能となった時点で焦点/全般へ再分類)
STEP 2 (任意) 意識状態の分類 (焦点起始発作のみ)	発作を通じて意識減損なし → Focal aware seizure 焦点意識清明発作 発作中に短時間でも意識減損あり → Focal impaired awareness seizure 焦点意識減損発作
STEP 3 (任意) 発作症候の分類	(焦点起始発作) 起始症候で分類 → Focal motor onset seizure 焦点運動起始発作 または Focal nonmotor onset seizure 焦点非運動起始発作 (「onset 起始」は省略可) (全般起始発作) Generalized motor seizure 全般運動発作 または Generalized nonmotor seizure (absence seizure) 全般非運動発作 (欠神発作)
TIPS 発作型の記載方法	①起始分類→意識分類 (焦点発作のみ) →症候分類の順に記載 ②情報の明らかな用語は省略可 (例 Generalized absence seizure 全般欠神発作→absence seizure 欠神発作、Focal motor tonic seizure 焦点運動強直発作→focal tonic seizure 焦点強直発作) ③発作型名に加え記述用語や自由記載による追加説明が推奨される。

Epilepsy syndromes (electroclinical syndromes) てんかん症候群 (脳波臨床症候群)

Neonatal/Infantile onset	新生児期・乳児期発症
Self-limited neonatal seizures (Old term: Benign neonatal seizures)	自然終息性新生児発作 (旧用語: 良性新生児発作)
Self-limited familial neonatal epilepsy (Old term: Benign familial neonatal convulsions)	自然終息性家族性新生児てんかん (旧用語: 良性家族性新生児けいれん)
Self-limited familial neonatal-infantile epilepsy (Old term: Benign familial neonatal-infantile epilepsy)	自然終息性家族性新生児乳児てんかん (旧用語: 良性家族性新生児けいれん)
Self-limited familial infantile epilepsy (Old term: benign familial infantile seizures)	自然終息性家族性乳児てんかん (旧用語: 良性家族性乳児発作)
Self-limited non-familial infantile epilepsy (Old term: benign non-familial infantile seizures)	自然終息性非家族性乳児てんかん (旧用語: 良性非家族性乳児発作)
Early myoclonic encephalopathy	早期ミオクロニー脳症
Ohtahara syndrome (Old term: Early infantile epileptic encephalopathy)	大田原症候群 (旧用語: 早期乳児てんかん性脳症)
West syndrome	ウエスト症候群
Dravet syndrome (Old term: Severe myoclonic epilepsy in infancy)	ドラベ症候群 (旧用語: 乳児重症ミオクロニーてんかん)
Myoclonic epilepsy in infancy (Old term: benign myoclonic epilepsy in infancy)	乳児ミオクロニーてんかん (旧用語: 乳児良性ミオクロニーてんかん)
Epilepsy of infancy with migrating focal seizures (Old term: (Malignant) migrating partial seizures in infancy)	遊走性焦点発作を伴う乳児てんかん (旧用語: 乳児(悪性)焦点移動性部分発作)
Myoclonic encephalopathy in non-progressive disorders	非進行性疾患のミオクロニー脳症
Febrile seizures plus	熱性けいれんプラス
Childhood onset	小児期発症
Epilepsy with myoclonic-atonic seizures (Old term: Epilepsy with myoclonic-astatic seizures)	ミオクロニー脱力発作を伴うてんかん (旧用語: ミオクロニー失立発作を伴うてんかん)
Epilepsy with eyelid myoclonias	眼瞼ミオクロニーを伴うてんかん
Lennox-Gastaut syndrome	レノックス・ガストー症候群
Childhood absence epilepsy	小児欠神てんかん
Epilpsy with myoclonic absences	ミオクロニー欠神てんかん
Panayiotopoulos syndrome (Old term: Childhood epilepsy with occipital paroxysms (early onset))	バナエトポラス症候群 (旧用語: 後頭部に突発波をもつ小児てんかん (早発型))
Childhood occipital epilepsy (Gastaut type) (Old term : Childhood epilepsy with occipital paroxysms (late onset))	小児後頭葉てんかん (ガストー型) (旧用語: 後頭部に突発波をもつ小児てんかん (遅発型))
Photosensitive occipital lobe epilepsy	光過敏性後頭葉てんかん
Childhood epilepsy with centrotemporal spikes (Old term: Benign childhood epilepsy with centrotemporal spikes)	中心・側頭部棘波を示す小児てんかん (旧用語: 中心・側頭部棘波を示す良性小児てんかん)
Atypical childhood epilepsy with centrotemporal spikes (Old term: Atypical benign partial epilepsy)	中心・側頭部棘波を示す非定型小児てんかん (旧用語: 非定型良性部分てんかん)
Epileptic encephalopathy with continuous spike-and-wave during sleep	睡眠時持続性棘徐波を示すてんかん性脳症
Landau-Kleffner syndrome	ランドウ・クレフナー症候群
Autosomal dominant nocturnal frontal lobe epilepsy	常染色体優性夜間前頭葉てんかん
Adolescent/Adult onset	青年期・成人期発症
Juvenile absence epilepsy	若年欠神てんかん
Juvenile myoclonic epilepsy	若年ミオクロニーてんかん
Epilepsy with generalized tonic-clonic seizures alone	全般強直間代発作のみを示すてんかん
Autosomal dominant epilepsy with auditory features	聴覚症状を伴う常染色体優性てんかん
Other familial temporal-lobe epilepsies (e.g. Autosomal dominant lateral temporal lobe epilepsy)	その他の家族性側頭葉てんかん (例. 常染色体優性外側側頭葉てんかん)
Onset at any age	年齢と無関係に発症
Familial focal epilepsy with variable foci	多様な焦点を示す家族性焦点てんかん
Reflex epilepsies (e.g. Reading epilepsy, Startle epilepsy)	反射てんかん (例. 読書てんかん、驚愕てんかんなど)
Progressive myoclonus epilepsies	進行性ミオクローヌステんかん

表中は 2010 年分類案 (ILAE) に示された脳波臨床症候群を 2017 年の推奨用語に従って名称改訂

Epilepsy syndromes (distinctive constellations) てんかん症候群 (特定症候群)

Mesial temporal lobe epilepsy with hippocampal sclerosis (MTLE with HS)	海馬硬化を伴う内側側頭葉てんかん
Rasmussen syndrome	ラスムッセン症候群
Gelastic seizures with hypothalamic hamartoma	視床下部過誤腫による笑い発作
Hemiconvulsion-hemiplegia-epilepsy	片側けいれん・片麻痺・てんかん

表中は 2010 年分類案 (ILAE) に示された特定症候群

Epilepsies attributed to and organized by structural-metabolic causes*

構造／代謝性*の原因に帰するてんかん

Malformations of cortical development (hemimegalencephaly, heterotopias, etc.)	皮質形成異常 (片側巨脳症、異所性灰白質など)
Neurocutaneous syndromes (tuberous sclerosis complex, Sturge-Weber, etc.)	神経皮膚症候群 (結節性硬化症複合体、スタージ・ウェーバー症候群など)
Tumor, Infection, Trauma, Angioma, Perinatal insults, Stroke, etc.	腫瘍、感染、外傷、血管腫、周産期脳障害、脳卒中、他

表中は 2010 年分類案 (ILAE) に示された構造／代謝性*の原因に帰するてんかん (非症候群性)

*「構造／代謝性 (structural-metabolic)」の病因カテゴリーは 2017 年分類では「構造的 (structural)」、「代謝性 (metabolic)」それぞれ独立項目へ変更された。

2017 年分類での重要な用語改訂

旧用語	新用語・代替用語
Partial seizure 部分発作	Focal (onset) seizure 焦点（起始）発作
Partial epilepsy / Localization-related epilepsy 部分（局在関連）てんかん	Focal epilepsy 焦点てんかん
Simple partial seizure 単純部分発作	Focal aware seizure 焦点意識保持発作
Complex partial seizure 複雑部分発作	Focal impaired awareness seizure 焦点意識減損発作
Secondarily generalized seizure 二次性全般化発作	Focal to bilateral tonic-clonic seizure 焦点起始両側強直間代発作
Benign (epilepsy) 良性（てんかん）	Self-limited (epilepsy) 自然終息性（てんかん） Pharmacoresponsive (epilepsy) 薬剤反応性（てんかん）
Malignant, Catastrophic (epilepsy) 悪性、破局的（てんかん）	廃止
Early-onset epileptic encephalopathy (EOEE) 早期発症てんかん性脳症 Early infantile epileptic encephalopathy (EIEE) 早期乳児てんかん性脳症	Developmental and epileptic encephalopathy (DEE) 発達性てんかん性脳症
Idiopathic 特発性 Cryptogenic 潜因性 Symptomatic 症候性	Genetic 素因性、Structural 構造的、Metabolic 代謝性、 Immune 免疫性、Infectious 感染性、Unknown 病因不明 のいずれかへ分類

Status epilepticus てんかん重積状態

Status epilepticus (SE)	てんかん重積状態
Convulsive status epilepticus (CSE)	けいれん性てんかん重積状態
Nonconvulsive status epilepticus (NCSE)	非けいれん性てんかん重積状態

本邦でしばしば頻用される「けいれん重積」は、公式用語では「けいれん性てんかん重積状態」である。「てんかん発作」「てんかん重積状態」には「てんかん」という用語が含まれるが、原因は非誘発性発作（あるいは反射性発作）を慢性的に反復する「てんかん」に限らず、急性症候性発作、熱性けいれん等の状況関連発作も含まれることに留意する。なお、てんかん発作 (epileptic seizure) は「異常に過剰、または同期的な脳神経細胞活動に起因する一過性の症候 (ILAE 2005)」、てんかん重積状態 (status epilepticus) は「発作終焉機構の不全、あるいは異常な遷延性発作への進展機序の発動の結果生ずる状態で、発作型や持続時間により神経細胞死、神経細胞損傷、神経細胞ネットワーク変化など長期的な影響を生じうる状態 (ILAE 2015)」と定義される。

Classification of status epilepticus てんかん重積状態の分類 (ILAE 2015 邦訳案)

(A)	With prominent motor symptoms	明確な運動症状を伴うもの
A.1	Convulsive SE (CSE, synonym: tonic-clonic SE)	けいれん性てんかん重積状態 (同義語：強直間代てんかん重積状態)
A.1.a.	Generalized convulsive	全般けいれん性
A.1.b.	Focal onset evolving into bilateral convulsive SE	焦点起始両側けいれん性てんかん重積状態
A.1.c.	Unknown whether focal or generalized	焦点か全般か不明
A.2	Myoclonic SE (prominent epileptic myoclonic jerks)	ミオクロニーてんかん重積状態 (顕著なてんかん性ミオクロニーれん縮)
A.2.a.	With coma	昏睡を伴う
A.2.b.	Without coma	昏睡を伴わない
A.3	Focal motor	焦点運動
A.3.a.	Repeated focal motor seizures (Jacksonian)	反復性焦点運動発作 (ジャクソン型)
A.3.b.	Epilepsia partialis continua (EPC)	持続性部分てんかん
A.3.c.	Adversive status	向反発作重積状態
A.3.d.	Oculoclonic status	眼間代発作重積状態
A.3.e.	Ictal paresis (i.e., focal inhibitory SE)	発作性麻痺 (例：焦点抑制てんかん重積状態)
A.4	Tonic status	強直発作重積状態
A.5	Hyperkinetic SE	運動亢進てんかん重積状態
(B)	Without prominent motor symptoms (i.e., nonconvulsive SE, NCSE)	明確な運動症状を伴わないもの (非けいれん性てんかん重積状態、NCSE)
B.1	NCSE with coma (including so-called "subtle" SE)	昏睡を伴う非けいれん性てんかん重積状態 (いわゆる「微細な」てんかん重積状態を含む)
B.2	NCSE without coma	昏睡を伴わない非けいれん性てんかん重積状態
B.2.a.	Generalized	全般発作
B.2.a.a	Typical absence status	定型欠神発作重積状態
B.2.a.b	Atypical absence status	非定型欠神発作重積状態
B.2.a.c	Myoclonic absence status	ミオクロニー欠神発作重積状態
B.2.b.	Focal	焦点発作
B.2.b.a	Without impairment of consciousness (aura continua, with autonomic, sensory, visual, olfactory, gustatory, emotional/psychic/experiential, or auditory symptoms)	意識減損を伴わないもの (自律神経、感覚、視覚、嗅覚、味覚、情動・精神・体験、あるいは聴覚の症状を伴う持続性前兆)
B.2.b.b	Aphasic status	失語発作重積状態
B.2.b.c	With impaired consciousness	意識減損を伴うもの
B.2.c.	Unknown whether focal or generalized	焦点か全般か不明
B.2.c.a	Autonomic SE	自律神経てんかん重積状態

Etiology of status epilepticus てんかん重積状態の病因 (ILAE 2015 邦訳案)

Known (i.e., symptomatic)	既知 (つまり、症候性)
Acute (e.g., stroke, intoxication, malaria, encephalitis, etc.)	急性 (例：脳卒中、中毒、マラリア、脳炎、など)
Remote (e.g., posttraumatic, postencephalitic, poststroke, etc.)	遠隔性 (例：外傷後、脳炎後、脳卒中後、など)
Progressive (e.g., brain tumor, Lafora's disease and other progressive myoclonus epilepsies, dementias)	進行性 (例：脳腫瘍、ラフォラ病やその他の進行性ミオクローヌステんかん、認知症)
SE in defined electroclinical syndromes	既知の脳波臨床症候群におけるてんかん重積状態
Unknown (i.e., cryptogenic)	不明 (つまり、潜因性)

1. 2015年のILAE分類 (Trinka E, et al. Epilepsia 2015;56:1515-23) の邦訳案を作成した。2017年分類と用語の統一がなされていないことに留意する。2. 表中の"SE"や"status"といった用語は原文のまま記載し、~SEは「~てんかん重積状態」、~statusは「発作」を補足し「~発作重積状態」と邦訳したが、適宜調整して問題ない。3. SEの病因分類はてんかんの病因分類とは観点が異なることに留意する。4. 病因分類の"Remote"は急性症候性病因の急性期間終了後の状態に起因するものを指すが、適切な訳語について検討を要する。5. 分類案論文では上記表に加え、Axis3に脳波所見、Axis4に年齢による分類要素がそれぞれ記載されている。

代表的な精神疾患併存症

大分類	主な症候群
Neurodevelopmental disorders 神経発達症	Intellectual disability (Intellectual developmental disorder) 知的能力障害 (知的発達症) Communication disorders コミュニケーション症 Language disorder 言語症 Speech sound disorder 語音症 Childhood-onset fluency disorder (Stuttering) 小児期発症流暢症 (吃音) Autism spectrum disorder (ASD) 自閉スペクトラム症 Attention-deficit/hyperactivity disorder (ADHD) 注意欠如・多動症 Specific learning disorder 限局性学習症 Motor disorder 運動症 Developmental coordination disorder 発達性協調運動症 Stereotypic movement disorder 常同運動症 Tic disorders チック症
Schizophrenia spectrum and other psychotic disorders 統合失調症スペクトラム障害および他の精神病性障害	Delusional disorder 妄想性障害 Schizophrenia 統合失調症 Schizoaffective disorder 統合失調感情障害 Catatonia 緊張病
Bipolar and related disorders 双極性障害および関連障害	Bipolar I disorder 双極Ⅰ型障害 Bipolar II disorder 双極Ⅱ型障害 Cyclothymic disorder 気分循環性障害
Depressive disorders 抑うつ障害	Major depressive disorder うつ病/大うつ病性障害 Persistent depressive disorder (Dysthymia) 持続性抑うつ障害 (気分変調症) Premenstrual dysphoric disorder 月経前不快気分障害
Anxiety disorders 不安症	Separation anxiety disorder 分離不安症 Selective mutism 選択性緘黙 Specific phobia 限局性恐怖症 Social anxiety disorder (Social phobia) 社交不安症 (社交恐怖) Panic disorder パニック症 Agoraphobia 広場恐怖症 Generalized anxiety disorders 全般不安症
Obsessive-compulsive and related disorders 強迫症および関連症	Obsessive-compulsive disorder (OCD) 強迫症 Body dysmorphic disorder 醜形恐怖症
Trauma- and stressor-related disorders 心的外傷およびストレス因関連障害	Posttraumatic stress disorder (PTSD) 心的外傷後ストレス障害 Acute stress disorder 急性ストレス障害 Adjustment disorder 適応障害
Dissociative disorders 解離症	Dissociative identity disorder 解離性同一症 Dissociative amnesia 解離性健忘 Depersonalization/derealization disorder 離人感・現実感消失症
Somatic symptom and related disorders 身体症状症	Somatic symptom disorder 身体症状症 Illness anxiety disorder 病気不安症 Conversion disorder (Functional neurological symptom disorder) 変換症/転換性障害 Factitious disorder 作為症/虚偽性障害
Feeding and eating disorders 食行動障害	Pica 異食症 Anorexia nervosa 神経性やせ症/神経性無食欲症 Bulimia nervosa 神経性過食症/神経性大食症 Binge-eating disorder 過食症
Elimination disorders 排泄症	Enuresis 遺尿症
Sleep-wake disorders 睡眠-覚醒障害	睡眠障害の項を参照
Sexual dysfunction 性機能不全	Delayed ejaculation 射精遅延 Erectile disorder 勃起障害 Female orgasmic disorder 女性オルガズム障害
Gender dysphoria 性別違和	Gender dysphoria 性別違和
Disruptive, impulse-control, and conduct disorders 秩序破壊的・衝動制御・素行症	Oppositional defiant disorder 反抗挑発症/反抗挑戦性障害 Intermittent explosive disorder 間欠爆発症 Conduct disorder 素行症
Substance-related and addictive disorders 物質関連障害および嗜癖性障害	Alcohol use disorder アルコール使用障害 Caffeine intoxication カフェイン中毒 Sedative, hypnotic, or anxiolytic use disorder 鎮静薬, 睡眠薬, または抗不安薬使用障害 Gambling disorder ギャンブル障害
Neurocognitive disorders 神経認知障害	Delirium せん妄 Major neurocognitive disorder 認知症
Personality disorder パーソナリティ障害	Borderline personality disorder 境界性パーソナリティ障害
Medication-induced movement disorders and other adverse effects of medication 医薬品誘発性運動症および他の医薬品有害作用	Neuroleptic-induced Parkinsonism 神経遮断薬誘発性パーキンソンニズム Medication-induced acute dystonia 医薬品誘発性急性ジストニア Medication-induced acute akathisia 医薬品誘発性急性アカシジア Tardive dyskinesia 遅発性ジスキネジア

Diagnostic and Statistical Manual of Mental Disorders, Fifth Edition (DSM-5)から抜粋。邦語訳は日本精神神経学会による。

代表的な睡眠障害併存症

大分類	主な症候群
Insomnia 不眠症	
Sleep related breathing disorder 睡眠関連呼吸障害	Obstructive sleep apnea 閉塞性睡眠時無呼吸 Central sleep apnea 中枢性睡眠時無呼吸
Central disorder hypersomnolence 中枢性過眠症	Narcolepsy ナルコレプシー Idiopathic hypersomnia 特発性過眠症 Kleine-Levin syndrome クライネ・レビン症候群 (反復性過眠症、周期性傾眠症)
Circadian rhythm sleep-wake disorder 概日リズム睡眠・覚醒障害	Delayed sleep-wake phase disorder 睡眠・覚醒相後退症候群 Non-24-hour sleep-wake rhythm disorder 非 24 時間睡眠・覚醒リズム障害
Parasomnia 睡眠時随伴症	Confusional arousal 錯乱性覚醒 Sleepwalking 睡眠時遊行症 (夢遊病) Sleep terror 睡眠驚愕症 (夜驚症) REM sleep behavior disorder レム睡眠行動障害 Nightmare disorder 悪夢障害 (悪夢) Sleep enuresis 睡眠時遺尿症 (夜尿症)
Sleep related movement disorder 睡眠関連運動障害	Restless legs syndrome (Willis-Ekbom disease) むずむず脚症候群、レストレスレッグス症候群 (ウィリス・エクボム病) Periodic limb movement disorder 周期性四肢運動障害 Sleep related rhythmic movement disorder 睡眠関連律動性運動障害 Benign sleep myoclonus of infancy 乳幼児期の良性睡眠時ミオクローヌス Sleep starts (Hypnic jerks) 睡眠時ひきつけ (睡眠時びくつき)

International Classification of Sleep Disorders, Third Edition (2014, American Academy of Sleep Medicine), 日本睡眠学会診断分類委員会 (2018) から主な症候群・疾患を記載

てんかん診療に関する薬物の表記

日本で承認済・使用される薬剤

一般名	英語名	略号・略語	主な商品名®
アセタゾラミド	acetazolamide	AZM	ダイアモックス
アセチルフェネトライド	acetylpheneturide	APT	クランポール
エトトイン	ethotoin	EHN	アクセノン
エトスクシミド	ethosuximide	ESM	エPILEオプチマル、ザロンチン
エベロリムス	everolimus	EVE	アフィニトール
オクスカルバゼピン	oxcarbazepine	OXC	オクノベル (承認後未発売)
ガバペンチン	gabapentin	GBP	ガバペン
カルバマゼピン	carbamazepine	CBZ	テグレトール
クロナゼパム	clonazepam	CZP	ランドセン、リボトリール
クロバザム	clobazam	CLB	マイスタン
クロラゼパ酸	clorazepate	CLZ	メンドン
ジアゼパム	diazepam	DZP	セルシン、ダイアップ、ホリゾン
臭化カリウム	potassium bromide	KBr	臭化カリウム
スチリペントール	stiripentol	STP	ディアコミット
スルチアム	sultiame / sulthiame	ST / STM	オスポロット
ゾニサミド	zonisamide	ZNS	エクセグラン
チアミラール	thiamylal	-	イソゾール
チオペンタール	thiopental	-	ラボナール
トピラマート	topiramate	TPM	トピナ
トリメタジオン	trimethadione	TMO	ミノアレ
ニトラゼパム	nitrazepam	NZP	ベンザリン
バルプロ酸	valproate	VPA	セレニカ、デバケン、バレリン
ビガバトリン	vigabatrin	VGB	サブリル
ビタミン B6 (ピリドキサル)	vitamin B6 (pyridoxal)	-	ピリドキサル
ピラセタム	piracetam	PIR	ミオカーム
フェニトイン	phenytoin	PHT	アレビアチン、ヒダントール
フェノバルビタール	phenobarbital	PB	ノーベルバル、フェノバル、ワコビタール
副腎皮質刺激ホルモン	adrenocorticotrophic hormone	ACTH	コートロシン Z
プリミドン	primidone	PRM	プリミドン
プレガバリン	pregabalin	PGB	リリカ
プレドニゾン	prednisolone	PSL	プレドニン
ペランパネル	perampanel	PER	フィコンパ
ベンゾジアゼピン	benzodiazepine	BZD	(薬物分類名)
抱水クロラール	chloral hydrate	-	エスケレ
ホスフェニトイン	fosphenytoin	fPHT / fosPHT	ホストイン
ミダゾラム	midazolam	MDL	ドルミカム、ブコラム、ミダフレッサ
ラコサミド	lacosamide	LCM	ビムパット
ラモトリギン	lamotrigine	LTG	ラミクタール
ルフィナミド	rufinamide	RUF / RFN	イノベロン
レベチラセタム	levetiracetam	LEV	イーケブラ
ロラゼパム	lorazepam	LZP	ロラピタ

日本では未承認・未発売の薬剤

一般名	英語名	略号
エスリカルバゼピン	eslicarbazepine	ESL
カンナビジオール	cannabidiol	CBD
ティアガビン	tiagabin	TGB
フェルバメート	felbamate	FBM
フェンフルラミン	fenfluramine	FEN / FFA
ブリバラセタム	brivaracetam	BRV

※てんかん、あるいはてんかん発作への適応がない薬剤も含まれることに注意

※略号・略語は公的に規定されたもの以外に、ILAE 推奨あるいは慣習的なものを含む。

発作中・発作後症状に関する標準的な記述用語

Cognitive	認知症状
acalculia	失算
aphasia	失語
attention impairment	注意障害
déjà vu / jamais vu	既視感／未視感
dissociation	解離
dysphasia	発語障害
forced thinking	強制思考
hallucinations	幻覚
illusions	錯覚
memory impairment	記憶障害
neglect	無視
responsiveness impairment	反応性障害

Emotional/affective	感情または情動症候
agitation	興奮
anger	怒り
anxiety	不安
crying (dacrystic)	泣き
fear	恐怖
laughing (gelastic)	笑い
paranoia	偏執
pleasure	快楽

Autonomic	自律神経症状
asystole	心停止
bradycardia	徐脈
erection	勃起
flushing	紅潮
gastrointestinal	消化管
hyperventilation	過換気
hypoventilation	低換気
nausea / vomiting	悪心／嘔吐
pallor	蒼白
palpitation	動悸
piloerection	立毛
respiratory changes	呼吸変化
tachycardia	頻脈

Automatisms	自動症症状
aggression	攻撃
eye-blinking	瞬目
head-nodding	頭部前屈
manual	手の
oral-facial	口・顔面の
pedaling	ペダルこぎ
pelvic thrusting	腰を突き出す動き
perseveration	保続
running (cursive)	走り出す[疾走]
sexual	性的
undressing	脱衣
vocalization / speech	発声／発話
walking	歩行

Motor	運動症状
dysarthria	構語障害
dystonic	ジストニア
fencer's posture (figure-of-4)	フェンシング姿勢 (4 の字)
incoordination	協調運動障害
Jacksonian	ジャクソンの
paralysis	麻痺
paresis	不全麻痺
versive	偏向

Sensory	感覚症状
auditory	聴覚
gustatory	味覚
hot-cold sensations	温冷感
olfactory	嗅覚
somatosensory	体性感覚
vestibular	前庭
visual	視覚

Laterality	側方性
bilateral	両側性
left	左
right	右

<数字・アルファベット>

10-20 electrode system / 10-20 system	10-20電極配置法／10-20法
14&6 Hz positive spikes / 14&6 Hz positive burst	14&6Hz陽性棘波／14&6Hz陽性群発波
3 Hz spike and slow wave, 3 Hz spike and wave / 3 Hz spike and slow wave complex, 3 Hz spike and wave complex	3Hz棘徐波／3Hz棘徐波複合
6 Hz spike and slow wave, 6 Hz spike and wave	6Hz棘徐波 (= phantom spike and wave)

<A>

abdominal aura	腹性前兆
abdominal epilepsy	腹部てんかん
abdominal reflex seizure	腹性反射発作
abdominal seizure	腹性発作
absence	欠神、欠神発作、アブサンス
absence status epilepticus	欠神てんかん重積状態
acalculia	失算
acoustic illusion	錯聴
acousticogenic epilepsy	聴原てんかん、聴原性てんかん
acousticogenic seizure	聴原発作、聴原性発作
acousticomotor epilepsy	聴覚運動てんかん
acousticomotor seizure	聴覚運動発作
acquired epilepsy	獲得性てんかん、後天性てんかん
acquired epileptic aphasia	獲得性てんかん性失語、後天性てんかん性失語症 (= Landau-Kleffner syndrome)
action myoclonus	動作時ミオクローヌス
action potential	活動電位
action tremor	動作時振戦
acute disseminated encephalomyelitis [ADEM]	急性散在性脳脊髄炎
acute encephalitis with refractory repetitive partial seizures [AERRPS]	難治頻回部分発作重積型急性脳炎
acute epileptic dementia	急性てんかん性認知症

acute epileptic psychosis	急性てんかん性精神病、急性てんかん精神病
acute symptomatic seizure	急性症候性発作
adherence	アドヒアランス、服薬遵守
adolescent epilepsy	青年てんかん
adult epilepsy	成人てんかん
adversive petit mal	向反小発作
adversive seizure	向反発作
adversive status	向反発作重積状態
afebrile seizure	無熱性発作
affective epilepsy	感情てんかん
affective seizure	感情発作 (= emotional seizure)
afterdischarge	後発射
age-dependent epileptic encephalopathy*	年齢依存性てんかん性脳症*
age-dependent idiopathic localization-related epilepsy*	年齢依存性特発性局在関連てんかん*
aggression	攻撃
agitated epileptic confusion	興奮性てんかん性錯乱
agitation	興奮
agnostic illusion	失認錯聴
agnostic seizure	失認発作
Aicardi syndrome	アイカルディ症候群
akinetetic petit mal	無動小発作
akinetetic seizure	無動発作
alcohol epilepsy	アルコールてんかん
alcohol withdrawal seizure	アルコール離脱発作
alcohol-induced epilepsy	アルコール誘発てんかん
alimentary automatism	摂食自動症、摂食性自動症
alimentary seizure	摂食性発作
alkalotic tetany	アルカリ血症性テタニー
Alpers disease	アルパース病
alpha attenuation, α attenuation	アルファ減衰、アルファ波減衰
alpha coma, α coma	アルファ昏睡
alpha rigidity, α rigidity	アルファ固縮
alpha wave, α wave	アルファ波
alpha-amino-3-hydroxy-5-methyl-4-isoxazolepropionic acid receptor [AMPA receptor]	アルファ-アミノ-3-ヒドロキシ-5-メチル-4-イソキサゾールプロピオン酸受容体 (AMPA受容体)

alternating hemiplegia of childhood	小児交互性片麻痺
alternating seizure	交代性発作
alternative psychosis, alternating psychosis	交代性精神病
alumina cream	アルミナクリーム
amaurosis	黒内障
ambulatory automatism	歩行自動症
ambulatory seizure	歩行発作
Ammon's horn sclerosis [AHS]	アンモン角硬化、アンモン角硬化症 → hippocampal sclerosis
amnesia	健忘
amobarbital procedure	アモバルビタル法
amygdalohippocampal seizure	扁桃体海馬発作
amygdalohippocampectomy [AHE]	扁桃核海馬切除、扁桃核海馬切除術
amygdaloid epilepsy	扁桃核てんかん
amytal test	アミタルテスト (= Wada test)
Angelman syndrome	アンジェルマン症候群
anger	怒り
anoxic seizure	無酸素性発作
anoxo-anoxic seizure	無酸素無酸素性発作
anoxo-asphyxial seizure	無酸素窒息性発作
anoxo-toxic seizure	無酸素中毒性発作
anterior frontopolar region seizure	前頭極領野発作
anterior temporal lobe epilepsy	側頭葉前部てんかん
anterior temporal lobectomy [ATL]	前側頭葉切除、前側頭葉切除術
anterograde amnesia	前向健忘
anticonvulsant	抗けいれん薬、抗けいれん物質
antiepileptic drug [AED]	抗てんかん薬
antiseizure medication [ASM], antiseizure drug	抗てんかん発作薬、抗発作薬
anxiety	不安
aphasia	失語
aphasic seizure	失語発作
aphasic status	失語発作重積状態
apneic seizure	無呼吸発作
apoplectic seizure	卒中型発作
arrest seizure	停止発作
arteriovenous malformation [AVM]	動静脈奇形

arylsulfatase A deficiency	アリルスルファターゼA欠損症 → metachromatic leukodystrophy
ascending aura	上行性前兆
ascending epigastric seizure	上行性上腹部発作
astatic seizure	失立発作
asterixis	アステリクシス →flapping tremor
asymmetrical atonic seizure	非対称脱力発作
asymmetrical clonic seizure	非対称間代発作
asymmetrical epilepsy	非対称てんかん、非対称性てんかん
asymmetrical seizure	非対称発作
asymmetrical tonic seizure	非対称強直発作
asymmetrical tonic-clonic seizure	非対称強直間代発作
asynchrony	非同期
asystole	心停止
athetotic seizure	アセトーゼ様発作
atonic absence	脱力欠神、脱力欠神発作
atonic seizure	脱力発作
attack	発作 →seizure
attention impairment	注意障害
atypical absence, atypical absence seizure	非定型欠神、非定型欠神発作
atypical absence status	非定型欠神発作重積状態
atypical benign partial epilepsy [ABPE]*	非定型良性部分てんかん* →atypical childhood epilepsy with centrotemporal spikes [ACECTS]
atypical childhood epilepsy with centrotemporal spikes [ACECTS]	中心・側頭部棘波を示す非定型小児てんかん
audiogenic epilepsy	聴原てんかん、聴原性てんかん
audiogenic seizure	聴原発作、聴原性発作
audiosensory epilepsy	聴覚てんかん
audiosensory seizure	聴覚発作
auditory	聴覚、聴覚性
auditory elementary seizure	聴覚要素発作
auditory evoked potential	聴覚誘発電位
auditory hallucinatory seizure	幻聴発作
auditory illusion	錯聴
auditory illusion seizure	錯聴発作
auditory reflex epilepsy	聴覚反射てんかん

auditory reflex seizure	聴覚反射発作
auditory seizure	聴覚発作
aura	前兆
aura intellectuelle (F)	知的前兆
auto-induced seizure / auto-provoked seizure	自己誘発発作 →self-induced seizure
automatic absence	自動症欠神、自動症欠神発作
automatic behavior	自動症行動
automatic seizure	自動症発作 →automatism seizure
automatism	自動症
automatism of mimicry	表情自動症
automatism seizure	自動症発作
automatism vertiginosa (L)	めまい性自動症
autonomic absence	自律神経欠神、自律神経欠神発作
autonomic epilepsy	自律神経てんかん、自律神経性てんかん
autonomic epileptic sensation	自律神経てんかん感覚、自律神経性てんかん感覚
autonomic hallucinatory seizure	自律神経幻覚発作
autonomic reflex epilepsy	自律神経反射てんかん、自律神経性反射てんかん
autonomic reflex seizure	自律神経反射発作
autonomic seizure	自律神経発作
autonomic status epilepticus	自律神経てんかん重積状態
autoscopy	自己像幻視
autosomal dominant cortical myoclonus and epilepsy [ADCME]	常染色体性優性皮質ミオクローヌステんかん →benign adult familial myoclonic epilepsy
autosomal dominant epilepsy with auditory features [ADEAF]	聴覚症状を伴う常染色体優性てんかん
autosomal dominant lateral temporal lobe epilepsy [ADLTE]	常染色体優性外側側頭葉てんかん → autosomal dominant epilepsy with auditory features
autosomal dominant nocturnal frontal lobe epilepsy [ADNFLE]	常染色体優性夜間前頭葉てんかん
autosomal dominant partial epilepsy with auditory features* / autosomal dominant focal epilepsy with auditory features	聴覚徴候を伴う常染色体優性部分てんかん* ／聴覚徴候を伴う常染色体優性焦点てんかん →autosomal dominant epilepsy with auditory features

awakening epilepsy	覚醒時てんかん
aware	意識保持（アウェアネスの保持）
awareness	アウェアネス、意識
axial tonic seizure	体軸強直発作
axorhizomelic tonic seizure	体軸肢帯強直発作
< B >	
band heterotopia	帯状異所性灰白質
behavior	行動
behavior arrest seizure	動作停止発作
bemegride	ベメグライド
bemegride convulsion	ベメグライドけいれん
benign adult familial myoclonic epilepsy / benign adult familial myoclonus epilepsy [BAFME]	良性成人型家族性ミオクロニーてんかん／良 性成人型家族性ミオクローヌステんかん
benign childhood occipital epilepsy / benign childhood epilepsy with occipital paroxysms	良性小児後頭葉てんかん*／後頭部突発波を 示す良性小児てんかん* → Panayiotopoulos syndrome, childhood occipital epilepsy (Gastaut type)
benign epilepsy of children with centrotemporal EEG foci [BECCT]*, benign childhood epilepsy with centrotemporal spikes [BCECTS, BCECS]*, benign epilepsy of childhood with centrotemporal spikes [BECTS]*	中心・側頭部棘波を示す良性小児てんかん* → childhood epilepsy with centrotemporal spikes [CECTS]
benign epileptiform transients of sleep [BETS]	睡眠時良性てんかん性一過性波、睡眠時良性 てんかん型一過性波
benign familial infantile convulsions* / benign familial infantile seizures*	良性家族性乳児けいれん*／良性家族性乳児 発作* → self-limited familial infantile epilepsy
benign familial neonatal convulsions* / benign familial neonatal seizures* /benign familial neonatal epilepsy*	良性家族性新生児けいれん*／良性家族性新 生児発作*／良性家族性新生児てんかん* → self-limited familial neonatal epilepsy [SLFNE]

benign familial neonatal infantile seizures* /benign familial neonatal infantile epilepsy*	良性家族性新生児乳児発作* / 良性家族性新 生児乳児てんかん* →self-limited familial neonatal infantile epilepsy [SLFNIE]
benign infantile convulsions / benign infantile seizures	良性乳児けいれん* / 良性乳児発作* → self-limited infantile epilepsy
benign infantile seizures associated with mild gastroenteritis / benign infantile convulsions associated with mild gastroenteritis	軽症胃腸炎に伴う良性乳児発作* / 軽症胃腸 炎に伴う良性乳児けいれん* →convulsions with mild gastroenteritis
benign myoclonic epilepsy in infancy*	乳児良性ミオクロニーてんかん* → myoclonic epilepsy in infancy
benign myoclonus of early infancy	早期乳児良性ミオクローヌス
benign neonatal convulsions / benign neonatal seizures	良性新生児けいれん / 良性新生児発作 → self-limited neonatal seizures
benign neonatal sleep myoclonus	良性新生児睡眠時ミオクローヌス
benign partial epilepsy in infancy	乳児良性部分てんかん →self-limited infantile epilepsy [SLIE]
beta coma, β -coma	ベータ昏睡
beta wave, β wave	ベータ波
bilateral massive myoclonus / bilateral massive epileptic myoclonus	両側汎発性ミオクローヌス / 両側汎発性てん かん性ミオクローヌス
bilateral temporal lobe epilepsy	両側側頭葉てんかん
bipolar derivation	双極導出
bisected brain	離断脳
bradycarida	徐脈
brainstem seizure	脳幹発作
Bravais-Jacksonian epilepsy	ブラヴェ・ジャクソンてんかん、ブラヴェ・ ジャクソン型てんかん (= Jacksonian epilepsy)
Bravais-Jacksonian seizure	ブラヴェ・ジャクソン発作 (= Jacksonian seizure)
Bravais-Jacksonian sensory seizure	ブラヴェ・ジャクソン感覚発作 (= Jacksonian sensory seizure)
breach rhythm	ブリーチリズム
breath-holding spell	息止め発作、泣き入りひきつけ、憤怒けいれ ん
burst	群発、群発波

burst-suppression	バースト・サプレッション (= suppression-burst)
<C>	
carbonic anhydrase	炭酸脱水酵素
catamenial epilepsy	月経てんかん
cataplectic seizure	カタプレキシー様発作
cataplexy	カタプレキシー、情動脱力発作
catastrophic epilepsy*	破局てんかん*、破滅型てんかん*
cavernous hemangioma	海綿状血管腫
central epilepsy	中心てんかん
centrencephalic myoclonic-astatic petit mal*	中心脳性ミオクロニー失立小発作* → epilepsy with myoclonic-atonic seizures
centrencephalic seizure	中心脳性発作
centricity	中心性 (体幹に近接することを表す修飾語句)
cephalic aura	頭部前兆
cephalic epileptic sensation	頭部てんかん性感覚
cerebellar seizure, cerebellar attack*, cerebellar fit*	小脳発作
cherry-red spot-myoclonus syndrome	さくらんぼ赤色班・ミオクローヌス症候群 → sialidosis (type1)
childhood absence epilepsy [CAE]	小児欠神てんかん
childhood epilepsy with centrotemporal spikes [CEPTS]	中心・側頭部棘波を示す小児てんかん
childhood epilepsy with occipital paroxysms [CEOP] (early onset, late onset)	後頭部突発波をもつ小児てんかん (早発型、遅発型) → (early onset) Panayiotopoulos syndrome, (late onset) childhood occipital epilepsy (Gastaut type)
childhood epileptic encephalopathy with diffuse slow spike-wave discharges	広汎性緩徐棘徐波発射をもつ小児てんかん性脳症、広汎性遅棘徐波発射をもつ小児てんかん性脳症 → Lennox-Gastaut syndrome
childhood occipital epilepsy (Gastaut type)	小児後頭葉てんかん (ガストー型)
choreic seizure	舞踏病様発作
chromosomal abnormality	染色体異常
chronic epilepsy	慢性てんかん

chronic epileptic psychosis	慢性てんかん性精神病、慢性てんかん精神病
chronic progressive epilepsy partialis continua of childhood	小児慢性進行性持続性部分てんかん → Rasmussen syndrome
cingulate epilepsy	帯状回てんかん
cingulate seizure	帯状回発作
circumcursive seizure	まわり歩き発作
clonic	間代、間代性
clonic convulsion	間代けいれん
clonic motor sign	間代運動徴候、間代性運動徴候
clonic movement	間代運動、間代性運動
clonic respiratory sound	間代性呼吸音
clonic seizure	間代発作
clonic spasm	間代スパズム、間代性スパズム
clonus	クローヌス、間代
cluster	群発
coherence	コヒーレンス
coma	昏睡
coma epilepsy	昏睡てんかん
combined generalized and focal epilepsy	全般焦点合併てんかん
commissurotomy	交連切断、交連切断術
complex absence	複雑欠神、複雑欠神発作
complex febrile seizure	複雑型熱性けいれん
complex motor automatism	複雑身振り自動症
complex partial seizure [CPS]*	複雑部分発作* →focal impaired awareness seizure
complex partial status epilepticus*	複雑部分てんかん重積状態*
compliance	コンプライアンス、服薬遵守 →adherence
conditioned epilepsy	条件づけてんかん
conditioned seizure	条件づけ発作
confusion	錯乱
confusional seizure	錯乱発作
congenital disorders of glycosylation [CDG]	先天性グリコシル化異常症
conscious adversive seizure	有意識向反発作
conscious amnesic seizure	有意識健忘発作
conscious seizure	有意識発作
consciousness	意識

consciousness disturbance, disturbance of consciousness	意識減損、意識障害 (= impairment of consciousness, impaired consciousness)
constellation	特定症状群
constitution	体質
contact epilepsy	接触てんかん
continuous aura	持続性前兆
continuous spike-and-wave during sleep / continuous spike-and-wave during slow-wave sleep [CSWS]	睡眠時持続性棘徐波 / 徐波睡眠期持続性棘徐波
conversion disorder	転換性障害
convexity focal epilepsy	円蓋部焦点てんかん
convulsant	けいれん誘発薬
convulsion	けいれん
convulsions with mild gastroenteritis	軽症胃腸炎関連けいれん
convulsive	けいれん、けいれん性
convulsive disorder	けいれん性疾患
convulsive predisposition	けいれん素因、けいれん性素因
convulsive seizure	けいれん発作、けいれん性発作
convulsive status epilepticus [CSE]	けいれん性てんかん重積状態
convulsive susceptibility	けいれん準備性
convulsive syncope	けいれん性失神
convulsive threshold	けいれん閾値
corpus callosotomy, callosotomy	脳梁離断術、脳梁切断術、脳梁切載術
cortical dysgenesis	皮質発生異常、皮質形成障害
cortical dysplasia	皮質異形成
cortical electrical stimulation	皮質電気刺激
cortical epilepsy	皮質てんかん
cortical excision / corticectomy	皮質切除、皮質切除術
cortical focal epilepsy	皮質性焦点てんかん
cortical myoclonus	皮質ミオクローヌス、皮質性ミオクローヌス
cortical tremor	皮質振戦、皮質性振戦
cortico-cortical evoked potential [CCEP]	皮質-皮質間誘発電位
cramp	けいれん (有痛性)
crise (F)	発作
cry	叫声
crying	泣き (= dacrystic)
cryptogenic epilepsy*	潜因性てんかん*

cursive seizure	疾走発作
cyclic seizure	周期性発作
cytochrome P450 [CYP]	シトクロムP450、チトクロムP450
<D>	
dacrystic	泣き (= crying)
dacrystic seizure	泣き発作
de novo absence status epilepticus of late onset	遅発性新規発症欠神発作てんかん重積状態、遅発性デ・ノボ欠神発作てんかん重積状態
de novo psychosis	デ・ノボ精神病、新規発症精神病
decerebrate seizure	除脳発作
decision-making epilepsy	意思決定てんかん
deep brain EEG recording	深部脳波記録
deep brain stimulation [DBS]	脳深部刺激、脳深部刺激療法
déjà-entendu (F)	既聴感
déjà-épruvé (F)	既経験感
déjà-vécu (F)	既体験感
déjà-vu	既視感
delirium	せん妄
delta coma, δ -coma	デルタ昏睡
delta wave, δ wave	デルタ波
delusion	妄想
dementia	認知症
dentate-rubro-pallido-luysian atrophy [DRPLA]	歯状核赤核淡蒼球ルイ体萎縮症
depolarization	脱分極
depth electrode	深部電極
desynchronization	脱同期、脱同期化
developmental delay	発達遅滞
developmental and epileptic encephalopathy [DEE]	発達性てんかん性脳症
developmental encephalopathy	発達性脳症
diathesis	素質
diencephalic autonomic seizure	間脳自律神経発作
diencephalic epilepsy	間脳てんかん
diffuse heterotopia	広汎性異所性灰白質

diffuse slow spike-wave discharges	広汎性緩徐棘徐波発射、広汎性遅棘徐波発射
dipole	双極子
dipole tracing method	双極子追跡法
discharge	発射、放電
disinhibition	脱抑制
dissociation	解離
dissociative disorder	解離性障害
diurnal epilepsy	昼間てんかん
diurnal seizure	昼間発作
Doose syndrome	ドゥーゼ症候群 →epilepsy with myoclonic-atonic seizures
dorsolateral seizure	背外側発作
Down syndrome	ダウン症候群
Dravet syndrome	ドラベ症候群
dreamy sensation	夢様感覚
dreamy state	夢様状態、夢幻状態
dromolepsy	疾走てんかん
drop attack, drop seizure	転倒発作
drug abuse	薬物乱用
drug-induced hypersensitivity syndrome [DIHS]	薬剤性過敏症症候群
drug-resistant epilepsy	薬剤抵抗性てんかん
dual pathology	二重病理
dysarthria	構音障害
dyscognitive seizure*	認知障害性発作* →focal impaired awareness seizure
dysembryoplastic neuroepithelial tumor [DNT]	胚芽異形成性神経上皮腫瘍
dysmetropsic illusion	誤測視錯覚
dysmnestic seizure	記憶障害発作
dysmorphopsic illusion	変形視錯覚
dysmorphopsic seizure	変形視発作
dysphasia	発語障害
dysphasic seizure	発語障害発作
dysphoria (L)	不機嫌、不機嫌症、不快気分
dyspraxic seizure	失行発作
dyssynergia	協働収縮異常、協働収縮異常症

dystonia	ジストニア
dystonic	ジストニー、ジストニア
dystonic posturing	ジストニー姿勢、ジストニア姿勢
< E >	
early epilepsy	早発てんかん、早発性てんかん
early infantile epileptic encephalopathy with suppression-burst [EIEE]*	サブプレッション・バーストを伴う早期乳児てんかん性脳症* →Ohtahara syndrome
early myoclonic encephalopathy [EME]	早期ミオクロニー脳症
early-onset benign childhood occipital epilepsy (Panayiotopoulos type)*	早発良性小児後頭葉てんかん（パナエトポラス型）* →Panayiotopoulos syndrome
early-onset epileptic encephalopathy [EOEE]*	早期発症てんかん性脳症* →developmental and epileptic encephalopathy
eating automatism	摂食自動症
eating epilepsy	摂食てんかん
echolalia	反響言語
eclampsia	子癇
ecmnesic hallucination	追想幻覚、追想性幻覚
ecmnesic hallucinatory seizure	追想幻覚発作
EEG activation	脳波賦活
elderly epilepsy	高齢てんかん、高齢者てんかん
electrical status epilepticus during sleep [ESES]	睡眠時てんかん放電重積状態、睡眠時電氣的てんかん重積状態 (= continuous spike-and-wave during sleep)
electroclinical syndrome	脳波臨床症候群
electroconvulsive therapy	電気けいれん療法
electrocorticography [ECoG]	皮質脳波
electroencephalography [EEG]	脳波
elementary clonic motor sign	要素性間代運動徴候
elementary sensory symptom	要素性感覚症状
emotional epilepsy	情動てんかん
emotional seizure	情動発作 (= affective seizure)
encephalomalacia	脳軟化、脳軟化症
encephalopathy	脳症
enerchetic constitution	執着体質、粘着体質

enteralgic seizure	腸管痛発作
enuresis	遺尿
enuretic seizure	遺尿発作
epigastric epileptic sensation	上腹部てんかん感覚
epigastric seizure	上腹部発作
epilepsia (L)	てんかん
epilepsia a potu suspenso (L)	断酒てんかん
epilepsia canora (L)	歌いてんかん →singing epilepsy
epilepsia cursiva (L)	疾走てんかん →dromolepsy
epilepsia hysterica (L)	ヒステリーてんかん
epilepsia partialis continua [EPC]	持続性部分てんかん
epilepsia tarda (L)	晩発てんかん
epilepsy	てんかん
epilepsy of infancy with migrating focal seizures	遊走性焦点発作を伴う乳児てんかん
epilepsy syndrome	てんかん症候群
epilepsy with continuous spike-and-wave during sleep / epilepsy with continuous spike-and-wave during slow wave sleep [CSWS]	睡眠時持続性棘徐波を示すてんかん／徐波睡眠期持続性棘徐波を示すてんかん → epileptic encephalopathy with continuous spike-and-wave during sleep
epilepsy with eyelid myoclonias	眼瞼ミオクロニーを伴うてんかん
epilepsy with generalized tonic clonic seizures alone, epilepsy with generalized tonic clonic seizures only	全般強直間代発作のみを示すてんかん
epilepsy with grand mal seizures on awakening*	覚醒時大発作てんかん* →epilepsy with generalized tonic-clonic seizures alone
epilepsy with myoclonic absences	ミオクロニー欠神てんかん
epilepsy with myoclonic-astatic seizures	ミオクロニー失立発作を伴うてんかん → epilepsy with myoclonic-atonic seizures
epilepsy with myoclonic-atonic seizures	ミオクロニー脱力発作を伴うてんかん
epileptic	てんかん性
epileptic absence	てんかん性欠神、てんかん性欠神発作
epileptic amaurosis	てんかん性黒内障
epileptic amnesia	てんかん性健忘
epileptic automatism	てんかん性自動症
epileptic autoscopy	てんかん性自己像幻視
epileptic behavior	てんかん性行動

epileptic clonus	てんかん性クローヌス、てんかん性間代
epileptic coma	てんかん性昏睡
epileptic confusion	てんかん性錯乱
epileptic constitution	てんかん性体質
epileptic convulsion	てんかん性けいれん
epileptic cry	てんかん性叫声
epileptic delirium	てんかん性せん妄
epileptic delusion	てんかん性妄想
epileptic dementia	てんかん性認知症
epileptic discharge	てんかん性発射、てんかん性放電
epileptic dreamy illusion	てんかん性夢様錯覚
epileptic dreamy state	てんかん性夢様状態、てんかん性夢幻状態
epileptic drop attack	てんかん性転倒発作
epileptic echo	てんかん性反響
epileptic encephalopathy	てんかん性脳症
epileptic encephalopathy with continuous spike-and-wave during sleep	睡眠時持続性棘徐波を示すてんかん性脳症
epileptic enuresis	てんかん性遺尿
epileptic equivalent*	てんかん性等価症*、てんかん性代理症*
epileptic fall	てんかん性転倒
epileptic focus	てんかん焦点
epileptic forced thought / epileptic forced thinking	てんかん性強制思考
epileptic fugue	てんかん性遁走
epileptic furor	てんかん性憤怒
epileptic hallucination	てんかん性幻覚
epileptic hemiplegia	てんかん性片麻痺
epileptic illusion	てんかん性錯覚
epileptic migraine	てんかん性片頭痛
epileptic mirror hallucination	てんかん性鏡像幻覚
epileptic myoclonus	てんかん性ミオクローヌス
epileptic negative myoclonus	てんかん性陰性ミオクローヌス
epileptic night terror	てんかん性夜驚、てんかん性夜驚症
epileptic nightmare	てんかん性悪夢
epileptic nystagmus	てんかん性眼振
epileptic palilalia	てんかん性同語反復
epileptic panoramic vision	てんかん性パノラマ幻視

epileptic paroxysm	てんかん性突発波
epileptic personality	てんかん性人格、てんかん性性格
epileptic phenomenon	てんかん性現象
epileptic predisposition	てんかん素因、てんかん性素因
epileptic prodrome	てんかん前駆症状
epileptic pseudodementia	てんかん性偽認知症、てんかん性仮性認知症
epileptic psychosis	てんかん性精神病、てんかん精神病
epileptic recruiting rhythm	てんかん性漸増律動、てんかん性漸増リズム
epileptic seizure	てんかん発作、てんかん性発作
epileptic seizure discharge	てんかん発作発射、てんかん発作放電
epileptic seizure manifestation	てんかん発作症状、てんかん発作表出
epileptic sensation	てんかん性感覚
epileptic sleep terror	てんかん性夜驚、てんかん性夜驚症
epileptic somnambulism	てんかん性夢遊病、てんかん性夢遊症
epileptic spasm	てんかん性スパズム
epileptic speech arrest	てんかん性言語停止
epileptic stertorous respiratory noise	てんかん性いびき
epileptic stupor	てんかん性昏迷
epileptic threshold	てんかん閾、てんかん閾値
epileptic twilight state	てんかんもうろう状態、てんかん性もうろう状態
epileptic vertigo	てんかん性めまい
epileptic vocalization	てんかん性発声
epileptiform	てんかん様、てんかん様の
epileptiform convulsion	てんかん様けいれん
epileptiform discharge	てんかん様発射、てんかん様放電
epileptogenesis	てんかん原性
epileptogenic	てんかん原性、てんかん原性の
epileptogenic cortex	てんかん原性皮質
epileptogenic focus	てんかん原性焦点
epileptogenic lesion	てんかん原性病変
epileptogenic zone	てんかん原性領域
epileptogenicity	てんかん原性
epileptoid constitution	類てんかん体質
epileptoid*	類てんかん、類てんかん性、てんかん病質*
epileptoidia*	類てんかん症*

epileptologist	てんかん学者
epileptology	てんかん学
episode	挿間状態、エピソード
episodic	挿間、挿間性
episodic epileptic psychosis	挿間性てんかん性精神病、挿間性てんかん精神病
equivalent current dipole	等価電流双極子
erection	勃起
erratic epilepsy	易変てんかん
erratic epileptic discharge	易変性てんかん発射、易変性てんかん放電
erratic seizure	易変発作
European Registry of Antiepileptic Drugs and Pregnancy [EURAP] / International Registry of Antiepileptic Drugs and Pregnancy [EURAP]	妊娠と抗てんかん薬に関する国際共同研究
evoked seizure	誘発発作
excitatory postsynaptic potential [EPSP]	興奮性シナプス後電位
experiential response	経験反応
experimental epilepsy	実験てんかん
exploring electrode	探査電極
explosive laughter	爆笑
extensor spasm	伸展スパズム
extratemporal lobe epilepsy	側頭葉外てんかん
eye blinking	瞬目
eye deviation	眼球偏位
eyelid myoclonia	眼瞼ミオクロニー →epilepsy with eyelid myoclonias
eyelid myoclonia with absence	欠神を伴う眼瞼ミオクロニー
eyelid myoclonia without absence	欠神を伴わない眼瞼ミオクロニー
<F>	
facial myoclonus	顔面ミオクローヌス
fainting	失神
fall	転倒
falling sickness*	たおれやまい*
familial adult myoclonic epilepsy	家族性成人ミオクロニーてんかん

familial cortical myoclonic tremor with epilepsy [FCMTE]	てんかんを伴う家族性皮質ミオクローヌス振戦 →benign adult familial myoclonic epilepsy
familial epilepsy	家族性てんかん
familial frontal lobe epilepsy	家族性前頭葉てんかん
familial lateral temporal lobe epilepsy	家族性外側側頭葉てんかん
familial nocturnal frontal lobe epilepsy	家族性夜間前頭葉てんかん
familial partial epilepsy with variable foci*	多様な焦点を示す家族性部分てんかん* → 多様な焦点を示す家族性焦点てんかん
familial focal epilepsy with variable foci	多様な焦点を示す家族性焦点てんかん
familial progressive myoclonic epilepsy, familial progressive myoclonus epilepsy	家族性進行性ミオクローヌステんかん
familial temporal lobe epilepsy	家族性側頭葉てんかん
familial temporal lobe epilepsy with auditory features	聴覚兆候を有する家族性側頭葉てんかん
fast Fourier transformation	高速フーリエ変換
fast rhythm / rapid rhythm	速律動
fast wave	速波
fear	恐怖
febrile seizure	熱性けいれん
febrile seizures plus [FS+]	熱性けいれんプラス
febrile status epilepticus	有熱性てんかん重積状態
febrile infection-related epilepsy syndrome [FIRES]	熱性感染症関連てんかん症候群
fencer's posture / fencing posturing	フェンシング姿勢
fetal phenytoin syndrome	胎児フェニトイン症候群
fetal trimethadione syndrome	胎児トリメタジオン症候群
fetal valproate syndrome	胎児バルプロ酸症候群
fifth-day fit*	5日目発作* →self-limited neonatal seizures
figure-of-4	4の字
fit	発作 →seizure
flapping tremor	羽ばたき振戦 →asterixis
flexor spasm	屈曲スパズム
flushing	紅潮
focal	焦点、焦点性

focal atonic seizure	焦点脱力発作
focal automatisms seizure	焦点自動症発作
focal autonomic seizure	焦点自律神経発作
focal aware seizure [FAS]	焦点意識保持発作
focal behavior arrest seizure	焦点動作停止発作
focal clonic seizure	焦点間代発作
focal cognitive seizure	焦点認知発作
focal cortical dysplasia [FCD]	限局性皮質異形成
focal emotional seizure	焦点情動発作
focal epilepsy	焦点てんかん
focal epileptic discharge	焦点てんかん発射、焦点てんかん放電
focal epileptic spasms (FES)	焦点てんかん性スパズム
focal heterotopia	局所性異所性灰白質
focal hyperkinetic seizure	焦点運動亢進発作
focal impaired awareness seizure [FIAS]	焦点意識減損発作
focal inhibitory status epilepticus	焦点抑制てんかん重積状態
focal motor onset seizure / focal motor seizure [FMS]	焦点運動起始発作／焦点運動発作
focal motor status epilepticus	焦点運動てんかん重積状態
focal myoclonic seizure	焦点ミオクロニー発作
focal nonconvulsive status epilepticus	焦点非けいれん性てんかん重積状態
focal nonconvulsive status epilepticus with impaired consciousness	意識減損を伴う焦点非けいれん性てんかん重積状態
focal nonconvulsive status epilepticus without impaired consciousness	意識減損を伴わない焦点非けいれん性てんかん重積状態
focal nonmotor onset seizure / focal nonmotor seizure [FNMS]	焦点非運動起始発作／焦点非運動発作
focal onset evolving into bilateral convulsive status epilepticus	焦点起始両側けいれん性てんかん重積状態
focal onset seizure / focal seizure	焦点起始発作／焦点発作
focal sensory seizure	焦点感覚発作
focal symptom	焦点症状、局在症状、巣症状
focal to bilateral tonic-clonic seizure [FBTCS]	焦点起始両側強直間代発作
focal tonic seizure	焦点強直発作
focus	焦点
foramen ovale electrode	卵円孔電極

forced normalization	強制正常化
forced thought / forced thinking	強制思考
forcierte Normalisierung (D)	強制正常化 →forced normalization
fortuitous seizure	偶発発作
fragmentary myoclonus	断片ミオクローヌス
frequency analysis	周波数分析
frontal adersive area epilepsy	前頭向反領野てんかん
frontal intermittent rhythmic delta activity (FIRDA)	前頭部間欠性律動性デルタ活動
frontal lobe epilepsy	前頭葉てんかん
frontal lobe personality disorder	前頭葉性パーソナリティ障害
frontal lobe seizure	前頭葉発作
frontal lobectomy	前頭葉切除、前頭葉切除術
fugue	遁走
Fukuhara disease	福原病 →myoclonus epilepsy with ragged-red fibers
functional epilepsy	機能性てんかん
functional hemispherectomy	機能的半球切除、機能的半球切除術
functional magnetic resonance imaging [fMRI]	機能的磁気共鳴画像法
functional mapping / functional cortical mapping	機能マッピング／皮質機能マッピング
furor	憤怒
<G>	
GABA transaminase	GABAアミノ基転移酵素、GABAトランスアミナーゼ
Gamma Knife radiosurgery	ガンマナイフ手術
gamma-aminobutyric acid [GABA]	ガンマアミノ酪酸、γアミノ酪酸
Gastaut type idiopathic childhood occipital epilepsy	ガストー型特発性小児後頭葉てんかん → Childhood occipital epilepsy (Gastaut type)
Gastaut-Geschwind syndrome	ガストー・ゲシュヴィント症候群 → Geschwind syndrome
gastrointestinal	消化管
gastrointestinal reflex seizure	胃腸反射発作
gastrointestinal seizure	胃腸発作

gaze epilepsy	凝視てんかん
gelastic epilepsy	笑いてんかん
gelastic seizure	笑い発作
general somatic aura	全体前兆、全身前兆
general somatic epileptic sensation	全身性てんかん感覚、全体性てんかん感覚
generalization	全般化
generalized	全般
generalized absence seizure [GAS]	全般欠神発作
generalized atonic seizure	全般脱力発作
generalized clonic seizure	全般間代発作
generalized convulsive status epilepticus	全般けいれん性てんかん重積状態
generalized epilepsy	全般てんかん
generalized epilepsy with febrile seizures plus [GEFS+]*	全般てんかん熱性けいれんプラス* → genetic epilepsy with febrile seizures plus (GEFS+)
generalized epileptic discharge	全般てんかん発射、全般てんかん放電
generalized epileptic spasms	全般てんかん性スパズム
generalized motor seizure [GMS]	全般運動発作
generalized myoclonic seizure	全般ミオクロニー発作
generalized myoclonic-atonic seizure	全般ミオクロニー脱力発作
generalized myoclonic-tonic-clonic seizure	全般ミオクロニー強直間代発作
generalized nonconvulsive status epilepticus	全般非けいれん性てんかん重積状態
generalized nonmotor seizure [GNMS]	全般非運動発作
generalized onset seizure / generalized seizure	全般起始発作 / 全般発作
generalized periodic discharges	全般性周期性放電
generalized periodic spikes / generalized periodic sharp waves	全般性周期性棘波 / 全般性周期性鋭波
generalized status epilepticus	全般てんかん重積状態
generalized tonic seizure	全般強直発作
generalized tonic-clonic seizure [GTCS]	全般強直間代発作
genetic (etiology)	素因性 (病因)
genetic epilepsy	素因性てんかん
genetic epilepsy with febrile seizures plus [GEFS+]	素因性てんかん熱性けいれんプラス (GEFS+)
genetic focal epilepsy	素因性焦点てんかん

genetic generalized epilepsy	素因性全般てんかん
genome-wide association study [GWAS]	ゲノムワイド関連研究
genuine epilepsy	真性てんかん
Geschwind syndrome	ゲシュヴィント症候群
gestural automatism	身ぶり自動症
gingiva hyperplasia	歯肉増殖
glischroid behavior	粘着性行動
global tonic seizure	全身強直発作
glucose transporter type 1 deficiency syndrome [GLUT1 deficiency syndrome]	グルコーストランスポーター1欠損症症候群 (GLUT1欠損症症候群)
glutamate receptor [GluR]	グルタミン酸受容体
glutamic acid decarboxylase	グルタミン酸脱炭素酵素
grand mal*	大発作* →generalized tonic-clonic seizure
grand mal epilepsy*	大発作てんかん*
grand mal epilepsy on awakening*	覚醒時大発作てんかん* →Epilepsy with generalized tonic-clonic seizures alone
grid electrode	格子状電極
gustatory	味覚、味覚性
gustatory aura	味覚前兆、味覚性前兆
gustatory elementary seizure	味覚要素発作
gustatory hallucinatory seizure	幻味発作
gustatory illusional seizure	錯味発作
gustatory reflex seizure	味覚性反射発作
gustatory seizure	味覚発作
gyratory seizure	回旋発作
gyrectomy	脳回切除、脳回切除術
<H>	
hallucination	幻覚
hallucinatory seizure	幻覚発作
hamartoma	過誤腫
head deviation	頭部偏位
head nodding	頭部前屈
hemangioma	血管腫
hemiatonic seizure	半側脱力発作、片側脱力発作
hemiclonic seizure	半側間代発作、片側間代発作

hemiconvulsion-hemiplegia-epilepsy syndrome [HHE syndrome]	片側けいれん・片麻痺・てんかん症候群 (HHE症候群)
hemigeneralized seizure	半側全般発作、片側全般発作
hemiplegia	片麻痺
hemispherectomy	大脳半球切除
hemispheric epilepsy	半球性てんかん
hemispherotomy	大脳半球離断
hemitonic seizure	半側強直発作、片側強直発作
hemitonic-clonic seizure	半側強直間代発作、片側強直間代発作
hereditary epilepsy	遺伝性てんかん
Herpin-Janzen syndrome	エルパン・ヤンツ症候群 →juvenile myoclonic epilepsy
heterotopia	異所性灰白質
hiccupping cry / hiccupping cry	しゃっくり叫声
high frequency oscillations [HFO]	高周波振動
hippocampal sclerosis [HS]	海馬硬化、海馬硬化症
hippocampal seizure	海馬発作
hippocampal transection	海馬多切術
hippocampectomy	海馬切除術
hippocampus	海馬
hot water epilepsy	温浴てんかん
hot-cold sensation	温冷感
hyperexcitability	過興奮性、過剰興奮性、興奮性亢進
hypergraphia	過剰書字
hyperkinesia	多動
hyperkinetic seizure	運動亢進発作
hyperkinetic status epilepticus	運動亢進てんかん重積状態
hypermotor seizure*	運動亢進発作、過運動発作* → hyperkinetic seizure
hyperpolarization	過分極
hypersomnia	過眠症
hypersynchronous neuronal discharge	過同期性ニューロン発射、過同期性ニューロン放電
hypersynchrony	過同期、過同期性
hyperthermic convulsion	高熱性けいれん
hyperthermic seizure	高熱発作、高熱性発作
hyperventilation	過呼吸

hyperventilation-induced seizure	過呼吸誘発発作
hypnagogic hypersynchrony	入眠時過同期
hypnagogic myoclonus	入眠時ミオクローヌス
hypnoic epilepsy	睡眠時てんかん
hypnolepsy	嗜眠症
hypocalcemic tetany	低カルシウム血症性テタニー
hypokinesia	寡動
hypokinetic	運動過少性
hypokinetic seizure	寡動発作
hypoperfusion-induced seizure	低灌流誘発性発作
hypothalamic epilepsy	視床下部てんかん
hypothalamic hamartoma	視床下部過誤腫
hypothalamic-pituitary-adrenal axis [HPA axis]	視床下部－下垂体－副腎系
hypoventilation	低換気
hypoxic encephalopathy	低酸素脳症
hypoxic ischemic encephalopathy (HIE)	低酸素性虚血性脳症
hypsarrhythmia	ヒプスアリスミア
hysterical convulsion	ヒステリー性けいれん
hysterical seizure	ヒステリー発作
hysteriform seizure	ヒステリー様発作
hysteroepilepsy	ヒステリーてんかん
<I>	
ictaffinic constitution	てんかん発作親和性体質
ictaffinic diathesis	発作親和性素質
ictal	発作性、発作時
ictal activity	発作性活動
ictal amaurosis	発作性黒内障
ictal amnesia	発作性健忘
ictal automatism	発作性自動症、発作時自動症
ictal blindness	発作性盲
ictal discharge	発作性発射、発作性放電
ictal EEG	発作時脳波
ictal epileptic discharge	発作性てんかん発射、発作性てんかん放電
ictal fear	発作性恐怖

ictal headache	発作性頭痛
ictal laughter	発作性笑い
ictal manifestation	発作性症状
ictal pain	発作性疼痛
ictal paresis	発作性麻痺
ictal phenomenon	発作性現象
ictal psychosis	発作性精神病、発作時精神病
ictal semiology	発作症候学、発作症候 (=seizure semiology)
ictal stupor	発作性昏迷
ictal vomiting	発作性嘔吐
ictus (L)	発作
ideational seizure	観念発作
idiopathic	特発性 →genetic
idiopathic epilepsy	特発性てんかん
idiopathic generalized epilepsy (IGE)	特発性全般てんかん
idiopathic localization-related epilepsy* / idiopathic partial epilepsy*	特発性局在関連てんかん／特発性部分てんかん →genetic focal epilepsy
idiopathic myoclonic epilepsy in infancy*	特発性乳児ミオクロニーてんかん* → myoclonic epilepsy in infancy
idiopathic partial epilepsy with auditory features	聴覚徴候を有する特発性部分てんかん
idiopathic photosensitive occipital epilepsy	特発性光感受性後頭葉てんかん
illusion	錯覚
illusional seizure	錯覚発作
immediate epilepsy	即時てんかん
impaired awareness	意識減損 (アウェアネスの減損)
impairment of consciousness, impaired consciousness	意識減損、意識障害
impulsive petit mal*	衝撃小発作* →juvenile myoclonic epilepsy
incoordination	協調運動障害
infantile convulsions with paroxysmal choreoathetosis [ICCA]	乳児けいれん・発作性舞踏アテトーゼ
infantile myoclonic encephalopathy with hypsarrhythmia	ヒプスアリスミアを示す乳児ミオクロニー脳症
infantile spasms	乳児スパズム
infectious (etiology)	感染性 (病因)

infectious epilepsy	感染性てんかん
inhibitory motor seizure	運動抑制発作
inhibitory postsynaptic potential [IPSP]	抑制性シナプス後電位
inhibitory seizure	抑制発作、抑制性発作
initial cry / Initialschrei (D)	初期叫声
insular epilepsy	島てんかん
insular seizure	島発作
intention myoclonus	企図時ミオクローヌス
intention tremor	企図振戦
interictal	発作間欠期、発作間欠時
interictal behavior syndrome	発作間欠期行動症候群、発作間欠時行動症候群
interictal behavioral disturbance	発作間欠期行動障害、発作間欠時行動障害
interictal dysphoric disorder	発作間欠期不快気分障害、発作間欠時不快気分障害
interictal epileptic discharge	発作間欠時てんかん発射、発作間欠時てんかん放電
interictal epileptiform discharge	発作間欠期てんかん様発射、発作間欠時てんかん様発射
interictal manifestation	発作間欠期症状、発作間欠時症状
interictal phenomenon	発作間欠期現象、発作間欠時現象
interictal psychosis	発作間欠期精神病、発作間欠時精神病
International Bureau for Epilepsy [IBE]	国際てんかん協会
International League Against Epilepsy [ILAE]	国際抗てんかん連盟
interruptive surgery	遮断外科
intestinal seizure	腸発作
intracerebral EEG recording	脳内脳波記録
intracranial EEG recording	頭蓋内脳波記録
intracranial electrode	頭蓋内電極
intractable epilepsy	難治てんかん →drug-resistant epilepsy
intraoperative electrocorticography	術中皮質脳波
ion channel	イオンチャネル
ipsiversive seizure	向同側発作
ischemic seizure	虚血性発作
ischemic convulsion	虚血性けいれん
isolated seizure	孤発発作

iterative epileptic vocalization	反復性てんかん性発声
ixiophrenic constitution	粘着体質
<J>	
Jacksonian	ジャクソン、ジャクソン型
Jacksonian convulsion	ジャクソン型けいれん
Jacksonian march	ジャクソンマーチ
Jacksonian seizure	ジャクソン発作、ジャクソン型発作
Jacksonian sensory seizure	ジャクソン感覚発作、ジャクソン型感覚発作
Jaksonian epilepsy	ジャクソンてんかん、ジャクソン型てんかん
jamais-entendu (F)	未聴感
jamais-vécu (F)	未体験感
jamais-vu	未視感
Janz syndrome	ヤンツ症候群 → juvenile myoclonic epilepsy
Japan Epilepsy Association [JEA]	日本てんかん協会
Japan Epilepsy Society [JES]	日本てんかん学会
Japanese Registry of Antiepileptic Drugs and Pregnancy [JRAP]	妊娠と抗てんかん薬に関する多施設共同前向き観察研究
Jeavons syndrome	ジーボンス症候群 → epilepsy with eyelid myoclonias
jerk	単収縮
jumping seizure	跳躍発作
juvenile absence epilepsy [JAE]	若年欠神てんかん
juvenile myoclonic epilepsy [JME]	若年ミオクロニーてんかん
<K>	
kainic acid	カイニン酸
ketogenic diet	ケトン食療法
kinaesthetic illusion	運動感覚性錯覚
kindling	キンドリング、燃え上がり
kindling effect	キンドリング効果、燃え上がり効果
kindling phenomenon	キンドリング現象、燃え上がり現象
kinesigenic dystonia	運動誘発性ジストニア

Kleine-Levin syndrome	クライネ・レビン症候群 (= periodic hypersomnia)
Kojewnikow's epilepsy / Kojewnikow's syndrome	コジェウニコフてんかん／コジェウニコフ症候群 →epilepsia partialis continua
Krampf (D)	けいれん →convulsion
Krampfanfall (D)	けいれん発作 →convulsive seizure
Krampfbereitschaft (D)	けいれん準備性 →convulsive
<L>	
Lafora disease	ラフォラ病
lambda wave	ラムダ波
Landau-Kleffner syndrome [LKS]	ランドウ・クレフナー症候群、ランドー・クレフナー症候群 (= acquired epileptic aphasia)
language-induced seizure	言語誘発発作
lapse of consciousness*	意識消失、意識減損
laryngeal myoclonus	咽頭ミオクローヌス
laryngeal reflex seizure	喉頭反射発作
laryngeal seizure	喉頭発作
late onset epilepsy / late-life onset epilepsy	晩発性てんかん／高齢発症てんかん
latent epilepsy	潜在てんかん
late-onset benign childhood occipital epilepsy*	遅発性小児後頭葉てんかん* →childhood occipital epilepsy (Gastaut type)
lateral temporal lobe epilepsy	外側側頭葉てんかん
lateral temporal seizure	外側側頭葉発作
lateralized	片側性、一側性
lateralized periodic discharges [LPDs]	片側性周期性放電
lateralizing sign	側方徴候、側方性徴候
laughing	笑い (= gelastic)
laughing seizure / laughing attack	笑い発作 (= gelastic seizure)
Leigh encephalopathy	リー脳症
Lennox-Gastaut syndrome [LGS]	レノックス・ガストー症候群
lesionectomy	病変切除、病変切除術、病巣切除、病巣切除術
light-induced myoclonus	光誘発ミオクローヌス

light-sensitive epilepsy	光感受性てんかん →photosensitive epilepsy
light-sensitive seizure	光感受性発作 →photosensitive seizure
limbic seizure	辺縁系発作
limbic status epilepticus	辺縁系てんかん重積状態
limbic system	辺縁系
lobectomy	脳葉切除、脳葉切除術
local epilepsy*	局所てんかん、局在てんかん* →focal epilepsy
local seizure*	局所発作*、局在発作* →focal onset seizure
localization-related epilepsy*	局在関連性てんかん* →focal epilepsy
localized epileptic myoclonus	局在てんかん性ミオクローヌス
long-term potentiation	長期増強
long-term video-EEG monitoring	長時間ビデオ脳波モニタリング
loss of consciousness	意識消失、意識喪失
<M>	
macropsia	巨視症、大視症
maculopapular eruption	斑丘疹性発疹
magnetic resonance imaging [MRI]	磁気共鳴画像法
magnetic resonance spectroscopy [MRS]	磁気共鳴スペクトロスコピー
magnetoencephalography [MEG]	脳磁図
major seizure	大型発作
malignant migrating partial seizures of infancy*	乳児悪性焦点移動性部分発作* →epilepsy of infancy with migrating focal seizures
manual	手の
masked epilepsy	仮面てんかん
massive myoclonus	汎発ミオクローヌス、汎発性ミオクローヌス
masticatory seizure	咀嚼発作
megimide	メジマイド
memory impairment	記憶障害
mental seizure	精神発作
mesial temporal lobe epilepsy [MTLE]	内側側頭葉てんかん

mesial temporal lobe epilepsy with hippocampal sclerosis	海馬硬化をもつ内側側頭葉てんかん
mesial temporal lobectomy	内側側頭葉切除、内側側頭葉切除術
mesial temporal sclerosis [MTS]	内側側頭葉硬化、内側側頭葉硬化症 → hippocampal sclerosis
mesiobasal limbic seizure	辺縁系内側基底部発作
metabolic (etiology)	代謝性（要因）
metabolic epilepsy	代謝性てんかん
metachromatic leukodystrophy [MLD]	異染性白質ジストロフィー
metamorphopsia	変形視
microdysgenesis	微小形成不全
micropsia	小視症
middle level seizure	中位発作
migraine	片頭痛
migrainous automatism	片頭痛自動症
migrainous epilepsy	片頭痛てんかん
migralepsy	片頭痛てんかん
migrating partial seizures of infancy [MPSI]*	遊走性部分発作を伴う乳児てんかん* → epilepsy of infancy with migrating focal seizures
mimic seizure	表情性発作
mnemonic seizure	記憶性発作
minor seizure	小型発作
mirror focus	鏡像焦点
mirror hallucination	鏡像幻覚
mitochondrial encephalomyopathy with lactic acidosis and stroke-like episodes [MELAS]	ミトコンドリア脳筋症・乳酸アシドーシス・脳卒中様発作症候群（MELAS）
mnemonic	記憶の
mnesic seizure	記憶想起発作
monotherapy	単剤治療
morbus comitialis (L)*	てんかん →epilepsy
morning epilepsy	朝てんかん
morpheic epilepsy	睡眠てんかん
mossy fiber sprouting	苔状線維発芽
motionless staring	無動凝視
motor automatism	運動自動症

motor cortex seizure	運動皮質発作
motor seizure	運動発作
movement epilepsy	運動てんかん
movement seizure	運動発作
movement-induced seizure	運動誘発発作
Mu rhythm, μ rhythm	ミュージズム
multilobar resection	多脳葉切除、多脳葉切除術
multiple foci	多焦点
multiple sleep latency test [MSLT]	反復睡眠潜時検査
multiple spike complex	多棘複合
multiple spikes	多棘波
multiple subpial transection [MST]	軟膜下皮質多切、軟膜下皮質多切術
musicogenic epilepsy	音楽原性てんかん
musicogenic seizure	音楽原性発作
musicolepsy	音楽てんかん
muttering seizure	つぶやき発作
myoclonia	ミオクロニー
myoclonic	ミオクロニー、ミオクロニー性
myoclonic absence, myoclonic absence seizure	ミオクロニー欠神、ミオクロニー欠神発作
myoclonic absence epilepsy	ミオクロニー欠神てんかん
myoclonic absence status	ミオクロニー欠神発作重積状態
myoclonic astatic epilepsy*	ミオクロニー失立てんかん* →epilepsy with myoclonic-ataxic seizures
myoclonic cerebellar dyssynergia	ミオクロニー性小脳性協働収縮異常、ミオクロニー性小脳性協働収縮異常症 (=Ramsay Hunt syndrome)
myoclonic encephalopathy in non-progressive disorders	非進行性疾患のミオクロニー脳症
myoclonic epilepsy	ミオクロニーてんかん
myoclonic epilepsy in infancy	乳児ミオクロニーてんかん
myoclonic petit mal	ミオクロニー小発作
myoclonic seizure	ミオクロニー発作
myoclonic status epilepticus	ミオクロニーてんかん重積状態
myoclonic status epilepticus in nonprogressive encephalopathy	非進行性脳症のミオクロニーてんかん重積状態
myoclonic status epilepticus with coma	昏睡を伴うミオクロニーてんかん重積状態

myoclonic status epilepticus without coma	昏睡を伴わないミオクロニーてんかん重積状態
myoclonic threshold	ミオクロニー閾、ミオクロニー閾値
myoclonic-astatic seizure	ミオクロニー失立発作
myoclonic-atonic seizure	ミオクロニー脱力発作
myoclonus	ミオクローヌス
myoclonus epilepsy	ミオクローヌステんかん
myoclonus epilepsy with ragged-red fibers [MERRF]	赤色ぼろ線維を伴うミオクローヌステんかん (MERRF)
myokymia	ミオキミア、ミオキミー
<N>	
narcolepsy	ナルコレプシー
nasopharyngeal electrode	鼻咽頭電極
nausea	悪心
near infrared spectroscopy [NIRS]	近赤外線スペクトロスコピー
negative motor area	陰性運動野
negative motor response	陰性運動反応
negative myoclonus	陰性ミオクローヌス
negative myoclonic seizure	陰性ミオクロニー発作
neglect	無視
neocortical epilepsy	新皮質てんかん
neocortical resection	新皮質切除
neocortical seizure	新皮質発作
neocortical temporal lobe epilepsy [NTLE]	新皮質側頭葉てんかん
neonatal convulsion	新生児けいれん
neonatal seizure	新生児発作
neuralgic aura	神経痛前兆
neurocutaneous disorder	神経皮膚疾患
neurocutaneous syndrome	神経皮膚症候群
neuroimages	神経画像
neuronal ceroid lipofuscinosis [NCL]	神経セロイドリポフスチン症
neuronal migration disorder	神経細胞移動異常症
neurotransmitter	神経伝達物質
night terror	夜驚、夜驚症 (= sleep terror)
nightmare	悪夢

N-methyl-D-aspartic acid receptor [NMDA receptor]	N-メチル-D-アスパラギン酸受容体 (NMDA 受容体)
nocturnal epilepsy	夜間てんかん
nocturnal myoclonus	夜間ミオクローヌス
nocturnal negative myoclonus	夜間陰性ミオクローヌス
nocturnal paroxysmal dystonia	夜間発作性ジストニア
nocturnal seizure	夜間発作
nodding spasm	點頭スパズム
nodular heterotopia	結節状異所性灰白質
nonconvulsive seizure	非けいれん性発作
nonconvulsive status epilepticus [NCSE]	非けいれん性てんかん重積状態
nonconvulsive status epilepticus with coma [NCSE with coma]	昏睡を伴う非けいれん性てんかん重積状態
nonconvulsive status epilepticus without coma [NCSE without coma]	昏睡を伴わない非けいれん性てんかん重積状態
nonepileptic seizure	非てんかん発作
nonlesional epilepsy	非病変性てんかん
nonmotor	非運動、非運動性
nonmotor seizure	非運動発作
non-perceptive illusion	非認知錯聴
non-rapid eye movement sleep [NREM sleep, non-REM sleep]	ノンレム睡眠
nystagmus	眼振
<O>	
occasional seizure	機会発作
occipital intermittent rhythmic delta activity (OIRDA)	後頭部間欠性律動性デルタ活動
occipital lobe epilepsy	後頭葉てんかん
occipital lobe seizure	後頭葉発作
ocular epilepsy	眼球てんかん
oculoclonic seizure	眼球間代発作
oculoclonic status	眼球間代発作重積状態
oculogyric seizure	眼球偏位発作
Ohtahara syndrome	大田原症候群
olfactory	嗅覚、嗅覚性

olfactory aura	嗅覚前兆、嗅覚性前兆
olfactory elementary seizure	嗅覚要素発作
olfactory hallucinatory seizure	幻嗅発作
olfactory illusional seizure	錯嗅発作
olfactory reflex seizure	嗅覚反射発作
olfactory seizure	嗅覚発作
oneiroid state / oneiroid epileptic state	夢幻様状態／夢幻様てんかん状態
opercular epilepsy	弁蓋部てんかん
opercular seizure	弁蓋発作
opercular status epilepticus	弁蓋てんかん重積状態
oral automatism	口部自動症
oral petit mal	口部小発作
oral seizure	口部発作
oral-alimentary automatism / oroalimentary automatism	口部摂食自動症、口部摂食性自動症
oral-facial	口・顔面の
orbitofrontal seizure	眼窩前頭発作
organic epilepsy	器質性てんかん
orgasmolepsy	オルガスムステんかん
orofacial myoclonus	口顔面ミオクローヌス
oropharyngeal reflex seizure	口部咽頭反射発作
oropharyngeal seizure	口部咽頭発作
orthostatic seizure	起立性発作
<P>	
palatal myoclonus	口蓋ミオクローヌス
palilalia	同語反復
palilalic seizure	同語反復発作
pallid spell	蒼白発作
pallor	蒼白
palpitation	動悸
Panayiotopoulos syndrome	パナエトポラス症候群
panoramic vision	パノラマ幻視
paradoxical normalization	逆説正常化、逆説的正常化 →forced normalization
parahippocampal seizure	海馬傍回発作

paralysis	麻痺
paramnesic seizure	記憶錯誤発作
paranoia	偏執、パラノイア
paresis	不全麻痺
parietal lobe epilepsy	頭頂葉てんかん
paroxysm	突発、突発波
paroxysmal	突発性
paroxysmal aphasia	突発性失語
paroxysmal choreoathetosis	発作性舞踏アテトーゼ
paroxysmal depolarization shift	突発性脱分極変位
paroxysmal discharge	突発性発射、突発性放電
paroxysmal dysrhythmia	突発性律動異常
paroxysmal exercise-induced dyskinesia	発作性労作誘発性ジスキネジア
paroxysmal kinesigenic choreoathetosis [PKC]	発作性運動誘発性舞踏アテトーゼ → paroxysmal kinesigenic dyskinesia
paroxysmal kinesigenic dyskinesia [PKD]	発作性運動誘発性ジスキネジア
paroxysmal non-kinesigenic dyskinesia [PNKD]	発作性非運動誘発性ジスキネジア
partial epilepsy*	部分てんかん* →focal epilepsy
partial seizure*	部分発作* →focal onset seizure
pattern-sensitive epilepsy	図形感受性てんかん
pattern-sensitive seizure	図形感受性発作
pattern sensitivity	図形感受性、図形過敏性
pedaling	ペダルこぎ
pelvic thrusting	腰を突き出す動き
pentylentetrazol / pentetrazol	ペンチレンテトラゾール／ペンテトラゾール
perceptive illusion	認知錯覚、認知性錯覚
periodic	周期性
periodic discharges	周期性放電
periodic hypersomnia	周期性傾眠症 (= Kleine-Levin syndrome)
periodic lateralized epileptiform discharges [PLEDs]	周期性一側性てんかん様放電
periodic limb movement disorder [PLMD] / periodic limb movements in sleep [PLMS]	周期性四肢運動障害／睡眠時周期性四肢運動
periodic sharp wave complex	周期性鋭波複合
periodic synchronous discharge [PSD]	周期性同期発射
periodische Verstimmung (D)	周期性不機嫌、周期性不機嫌症

perirolandic epilepsy	ローランド周囲てんかん
perseveration	保続
personality	人格
petit mal, petit-mal seizure*	小発作*
petit mal absence*	小発作欠神*
petit mal epilepsy*	小発作てんかん*
petit mal myoclonus*	小発作ミオクローヌス*
petit mal status epilepticus*	小発作てんかん重積状態*
petit mal variant	小発作異型
phantom spike and wave	ファントム棘徐波 (= 6 Hz spike and slow wave, 6 Hz spike and wave)
pharmacodynamics	薬力学
pharmacokinetics	薬物動態、薬物動態学
pharyngeal electrode	咽頭電極
pharyngeal seizure	咽頭発作
phase reversal	位相反転
phonatory seizure	音声発作
photic driving	光駆動
photic stimulation	光刺激
photogenic epilepsy	光原性てんかん
photogenic seizure	光原性発作
photomyoclonic response	光ミオクローニー反応
photomyogenic response	光筋原反応
photoparoxysmal response	光突発反応
photosensitive epilepsy	光感受性てんかん
photosensitive myoclonic epilepsy	光感受性ミオクローニーてんかん
photosensitive occipital lobe epilepsy	光過敏性後頭葉てんかん
photosensitive seizure	光感受性発作
photosensitivity	光感受性、光過敏性
physiological sleep myoclonus	生理的睡眠ミオクローヌス、生理的睡眠時ミオクローヌス
piloerection	立毛
plagiopic illusion	傾斜視錯覚
pleasure	快楽
polygraph	ポリグラフ
polyoptic illusion	多視錯覚

polysomnography [PSG]	ポリソムノグラフィー、終夜睡眠ポリグラフ検査
polyspike and wave	多棘徐波
polytherapy	多剤治療
pontobulbar seizure, pontobulbar fit*	橋球発作、橋延髄発作
positive occipital sharp transient of sleep [POSTS]	睡眠時後頭部陽性鋭一過波、睡眠時後頭部陽性鋭波
positive sharp wave	陽性鋭波
positron emission tomography [PET]	ポジトロン断層撮影、ポジトロン断層法
postarousal hypersynchrony	出眠時過同期、覚醒後過同期
postcentral epilepsy	中心後回てんかん
postencephalitic epilepsy	脳炎後てんかん
posterior fossa seizure	後頭蓋窩発作
posterior reversible encephalopathy syndrome [PRES]/reversible posterior leukoencephalopathy syndrome [RPLS]	可逆性後頭葉白質脳症
posterior triangular wave	後頭部三角波 (=slow posterior wave of youth)
postical	発作後
postical aphasia	発作後失語
postical automatism	発作後自動症
postical confusion	発作後錯乱
postical confusional state	発作後錯乱状態
postical headache	発作後頭痛
postical paralysis	発作後麻痺 →Todd's paralysis
postical psychosis	発作後精神病
post-operative epilepsy	術後てんかん
post-rolandic epilepsy	後ローランドてんかん
post-traumatic epilepsy	外傷後てんかん
posttraumatic seizure	外傷後発作
postural myoclonus	姿勢時ミオクローヌス
postural seizure	姿勢発作
postural tremor	姿勢時振戦
precipitating stimulus	誘発刺激
predisposition	素因・体質
pre-eclampsia	子癇前症
pre-epileptic condition	前てんかん状態

preictal	発作前
preictal headache	発作前頭痛
primary	一次性、原発性
primary bilateral synchrony	一次性両側同期
primary focus	原発性焦点
primary generalized epilepsy*	一次性全般てんかん*、原発性全般てんかん* →genetic generalized epilepsy, idiopathic generalized epilepsy
proconvulsant	けいれん誘発薬
procurive seizure	前進発作
prodrome	前駆症状
progressive cerebellar ataxia	進行性小脳失調症
progressive myoclonic epilepsy / progressive myoclonus epilepsy [PME]	進行性ミオクローヌステんかん
projective seizure	投射発作
propagation	伝播
propulsive petit mal	前屈小発作
provocation	誘発
provocative factor	誘発因子
pseudoabsence, pseudoabsence seizure	偽性欠神、偽性欠神発作
pseudodementia	偽認知症、仮性認知症
pseudoseizure*	偽発作*、疑似発作* →psychogenic nonepileptic seizure
psophogenic epilepsy	聴音原性てんかん
psychasthenic epilepsy	精神衰弱てんかん
psychic seizure	精神発作
psycho-affective epilepsy	精神感情てんかん
psychogenic epilepsy	心因性てんかん
psychogenic myoclonus	心因性ミオクローヌス
psychogenic nonepileptic seizure [PNES]	心因性非てんかん発作
psychogenic seizure	心因性発作
psychomotor epilepsy	精神運動てんかん
psychomotor seizure	精神運動発作
psychomotor status epilepticus*	精神運動てんかん重積状態* →focal nonconvulsive status epilepticus with impaired consciousness
psychomotor variant	精神運動発作異型

psychosensory seizure	精神感覚発作
psychosis	精神病
pubertal epilepsy	思春期てんかん
puerperal eclampsia	産褥子癇、産褥子癇発作
pure absence	純粹欠神、純粹欠神発作
pure petit mal*	純粹小発作*
pure petit mal epilepsy*	純粹小発作てんかん*
pyknolepsy*	ピクノレプシー* →childhood absence epilepsy
pyknoleptic petit mal*	ピクノレプシー小発作*
pyretic seizure	発熱性発作
pyridoxine deficiency	ピリドキシン欠乏症
pyridoxine dependent epilepsy	ピリドキシン依存性てんかん →vitamin B6 dependent epilepsy
pyruvate dehydrogenase complex deficiency [PDHC deficiency]	ピルビン酸脱水素酵素複合体欠損症
<R>	
Ramsay Hunt syndrome	ラムゼイ・ハント症候群、ラムゼー・ハント 症候群 (=myoclonic cerebellar dyssynergia)
rapid eye movement sleep [REM sleep]	急速眼球運動睡眠 (レム睡眠)
rapid-eye-movement sleep behavior disorder / REM sleep behavior disorder [RBD]	レム睡眠行動障害
rapid rhythm / fast rhythm	速律動
rarely repeated seizure	稀発発作
Rasmussen encephalitis	ラスムッセン脳炎
Rasmussen syndrome	ラスムッセン症候群
reactive	反応性
reactive epilepsy	反応性てんかん
reading epilepsy	読書てんかん
reading seizure	読書発作
recruiting response	漸増反応
recruiting rhythm	漸増律動、漸増リズム
recruitment	漸増

recurrent seizure / repeated seizure	反復発作
reference electrode	基準電極
referential derivation	基準電極導出
reflex epilepsy	反射てんかん
reflex seizure	反射発作
refractory epilepsy	難治てんかん →drug-resistant epilepsy
REM sleep without atonia [RWA]	筋活動抑制を伴わないレム睡眠
renal epilepsy	腎性てんかん
repetitive discharge	反復発射、反復放電
repetitive transcranial magnetic stimulation [rTMS]	反復経頭蓋磁気刺激
residual epilepsy	残遺てんかん
respiratory change	呼吸変化
responsive neurostimulation [RNS]	応答性神経刺激療法
responsiveness	反応性
responsiveness impairment	反応性障害
resting tremor	静止時振戦、安静時振戦
restless legs syndrome [RLS]	むずむず脚症候群、レストレスレッグス症候群 (=Willis-Ekbom disease)
retrocurse seizure	後退発作
retrograde amnesia	逆向健忘、逆向性健忘
retropulsive absence	後屈欠神発作
retropulsive petit mal	後屈小発作
retropulsive seizure	後屈発作
rhinencephalic epilepsy	嗅脳てんかん
rhinencephalic seizure	嗅脳発作
rhythmic mid-temporal discharges	律動性中側頭部放電
ridendi ictus (L)	笑い発作
rolandic discharge [RD]	ローランド発射、ローランド放電
rolandic epilepsy	ローランドてんかん
rolandic seizure	ローランド発作
rolandic spike	ローランド棘波
Rorschach's epileptic syndrome	ロールシャッハてんかん症候群
rotatory seizure	回転発作
rum fit	ラム酒発作、アルコール離脱発作 → alcohol withdrawal seizure
running	走り出す、疾走

running fit	疾走発作
<S>	
sacred disease	神聖病
salaam attack	サラーム発作、礼拝発作 →epileptic
salivatory seizure	流涎発作
scalp EEG	頭皮上脳波
schizophrenia-like psychosis	統合失調症様精神病
scintillating scotoma	閃輝暗点
secondarily generalized seizure*	二次性全般化発作* →focal to bilateral
secondary bilateral synchrony	二次性両側同期
secondary epileptogenesis	二次性てんかん原性
secondary sensory area epilepsy	二次感覚野てんかん、二次感覚領野てんかん
see-saw seizure	シーソー発作
segmental myoclonus / segmentary myoclonus	体節ミオクローヌス
seizure	発作
seizure discharge	発作発射、発作放電
seizure disorder	発作性障害
seizure manifestation	発作症状、発作表出
seizure propensity	発作反復傾向
seizure semiology	発作症候学、発作症候 (=ictal semiology)
seizure susceptibility	発作感受性、発作準備性
seizures induced by playing music	演奏発作
selective amygdalohippocampectomy [SAH]	選択的海馬扁桃体摘出術
self-induced seizure	自己誘発発作
self-limited familial infantile epilepsy [SLFIE]	自然終息性家族性乳児てんかん
self-limited familial neonatal epilepsy [SLFNE]	自然終息性家族性新生児てんかん
self-limited familial neonatal infantile epilepsy [SLFNIE]	自然終息性家族性新生児乳児てんかん
self-limited infantile epilepsy [SLIE]	自然終息性乳児てんかん

self-limited neonatal seizures [SLNE]	自然終息性新生児発作
senile epilepsy	老人てんかん
sensation	感覚
sensory elementary seizure	感覚性要素発作
sensory precipitating epilepsy	感覚誘発性てんかん
sensory seizure	感覚発作
serial seizure	シリーズ発作
severe myoclonic epilepsy in infancy [SMEI]	乳児重症ミオクローニーてんかん →Dravet syndrome
severe symptomatic neonatal seizure	重症症候性新生児発作
sexual	性的な
sharp and slow wave, sharp and wave / sharp and slow wave complex, sharp and wave complex	鋭徐波／鋭徐波複合
sharp transient	鋭一過波、鋭一過性波
sharp wave	鋭波
sialidosis	シアリドーシス
sight-sensitive seizure	視覚過敏発作
simple absence	単純欠神発作
simple adersive seizure	単純向反発作
simple epileptic confusion	単純てんかん性錯乱
simple febrile seizure	単純型熱性けいれん
simple partial seizure [SPS]	単純部分発作 →focal aware seizure
simple partial status epilepticus*	単純部分てんかん重積状態*
simultaneous video-EEG recording	ビデオ脳波同時記録
singing epilepsy	歌いてんかん
single photon emission computed tomography [SPECT]	単一光子放射型コンピュータ断層撮影、単一光子放射断層撮影
single seizure	単発発作
situation-related seizure	状況関連発作、機会発作
sleep activation	睡眠賦活
sleep epilepsy	睡眠てんかん
sleep myoclonus	睡眠ミオクローヌス、睡眠時ミオクローヌス
sleep onset REM periods [SOREMP]	入眠時レム睡眠期
sleep spindle	睡眠紡錘波、睡眠時紡錘波
sleep terror	夜驚、夜驚症 (= night terror)
sleep-wake cycle	睡眠覚醒周期

sleepwalking	睡眠時遊行症
slow posterior wave of youth	若年者後頭部徐波
slow spike-and-wave complex	緩徐棘徐波複合、遅棘徐波複合
slow wave	徐波
slow wave sleep	徐波睡眠
small sharp spikes [SSS]	小鋭棘波 →benign epileptiform transients of sleep
somataesthetic seizure	体性感覚発作
somato-inhibitory seizure	体性運動抑制発作
somatomotor seizure	体性運動発作
somatomotor status epilepticus	体性運動てんかん重積状態
somatosensory	体性感覚、体性感覚性
somatosensory aura	体性感覚前兆、体性感覚性前兆
somatosensory elementary seizure	体性感覚性要素発作
somatosensory evoked potential [SEP]	体性感覚誘発電位
somatosensory hallucinatory seizure	体性感覚幻覚発作
somatosensory illusional seizure	体性感覚錯覚発作
somatosensory reflex epilepsy	体性感覚反射てんかん
somatosensory reflex seizure	体性感覚反射発作
somatosensory seizure	体性感覚発作
somatotopic modifiers	体部位局在発作徴候
somnambulic seizure	夢遊症性発作
somnambulism	夢中遊行、夢遊病 →sleepwalking
sonosensory epilepsy	音覚てんかん
sonosensory seizure	音覚発作
sound-sensitive seizure	音過敏性発作
spasm	スパズム
spasmodic dysphonia*	けいれん性発声障害、れん縮性発声障害
spasmodic torticollis*	けいれん性斜頸、れん縮性斜頸
spasmodic*	けいれん性、れん縮性
spasmus nutans	うなづきスパズム
speech	発話
speech arrest	発話停止
spell	発作
sphenoidal EEG	蝶形骨脳波
sphenoidal electrode	蝶形骨電極
spike	棘波、スパイク

spike and slow wave, spike and wave / spike and slow wave complex, spike and wave complex	棘徐波／棘徐波複合
spike-wave index [SWI]	棘徐波指数
spike-wave stupor	棘徐波昏迷
spinal myoclonus	脊髓ミオクローヌス、脊髓性ミオクローヌス
spindle coma	紡錘波昏睡
spontaneous seizure	自発発作
sporadic myoclonus	散発ミオクローヌス、散発性ミオクローヌス
startle epilepsy	驚愕てんかん
stataesthetic illusion	静止感覚性錯聴
state dependent	状態依存性
static seizure	静止発作、静止性発作
status epilepticus	てんかん重積状態
stereoelectroencephalography, stereo EEG, stereotactic EEG [SEEG]	定位的頭蓋内脳波
stereotactic radiofrequency thermocoagulation	定位温熱凝固術
stereotactic radiosurgery	定位放射線治療
sternutatory seizure	くしゃみ発作
stertorous seizure	いびき発作
strip electrode	带状電極
structural (etiology)	構造的（病因）
structural epilepsy	構造的てんかん
structured hallucinatory seizure	構造的幻覚発作
stupor	昏迷
subacute necrotizing encephalomyelopathy	亜急性壊死性脳脊髄症 →Leigh encephalopathy
subacute sclerosing panencephalitis [SSPE]	亜急性硬化性全脳炎
subclinical absence	潜在性欠神発作、不顕性欠神発作
subclinical electrical status epilepticus induced by sleep	潜在性睡眠誘発性電氣的てんかん重積状態
subclinical rhythmic electroencephalographic discharge of adult [SREDA]	成人潜在性律動性脳波発射、成人潜在性律動性脳波放電
subclinical seizure	潜在発作、潜在性発作、不顕性発作

subcortical epilepsy	皮質下てんかん
subdural EEG recording	硬膜下脳波記録
subdural electrode	硬膜下電極
sudatory seizure	発汗発作
sudden death in epilepsy, sudden unexpected death in epilepsy [SUDEP]	てんかんの突然死
supplementary motor area epilepsy	補足運動野てんかん
supplementary motor area seizure	補足運動野発作
supplementary sensory area epilepsy	補足感覚野てんかん
suppression-burst	サプレッション・バースト (= burst-suppression)
sylvian seizure	シルビウス発作
sympathetic seizure	交感神経発作
symptomatic*	症候性*
symptomatic epilepsy*	症候性てんかん*
symptomatic generalized epilepsy*	症候性全般てんかん*
symptomatic localization-related epilepsy*	症候性局在関連てんかん*
symptomatogenic zone [SGZ]	症候発現域
synaptic plasticity	シナプス可塑性
synaptic reorganization	シナプス再構築
synchronization	同期、同期化
synchrony	同期
syncope	失神
<T>	
tachycardia	頻脈
tailored lobectomy	裁断的脳葉切除、裁断的脳葉切除術
tap epilepsy	叩打てんかん
tap seizure	叩打発作
Tassinari syndrome	タッシナリー症候群 →epilepsy with myoclonic absences
television epilepsy	テレビてんかん
temporal intermittent rhythmic delta activity (TIRDA)	側頭部間欠性律動性デルタ活動
temporal lobe epilepsy [TLE]	側頭葉てんかん

temporal lobe pseudo absence	側頭葉疑似欠神、側頭葉偽欠神、側頭葉偽性欠神
temporal lobe seizure	側頭葉発作
temporal pole epilepsy	側頭極てんかん
teratogenicity	催奇形性
terminal sleep	終末睡眠
tetanoid seizure, tetanoid attack, tetanoid fit	テタニー様発作
tetany	テタニー
thalamocortical myoclonus	視床皮質ミオクローヌス
therapeutic drug monitoring [TDM]	治療薬物モニタリング
thought-induced seizure	思考誘発発作
threshold	閾、閾値
Todd's paralysis / Todd's palsy	トッド麻痺 →postictal paralysis
tonic	強直、強直性
tonic cry	強直叫声
tonic seizure	強直発作
tonic spasm	強直スパズム →epileptic spasm
tonic status	強直発作重積状態
tonic-clonic seizure	強直間代発作
tonic-clonic status epilepticus	強直間代てんかん重積状態
topectomy	区域切除、区域切除術
torsion seizure	捻転発作
touch-evoked seizure	接触誘発発作
toxic epidermal necrolysis [TEN]	中毒性表皮融解壊死症
transcranial magnetic stimulation [TMS]	経頭蓋磁気刺激
transient epileptic amnesia [TEA]	一過性てんかん性健忘
traumatic epilepsy	外傷てんかん、外傷性てんかん
tremulous seizure	振戦発作
triphasic wave	三相波
true atonic seizure	真性脱力発作
true epilepsy	真性てんかん
trunk fit	躯幹発作
tuberous sclerosis complex [TSC]	結節性硬化症
tussive seizure	咳発作
twilight state	もうろう状態
twitch	単収縮

typical absence / typical absence seizure	定型欠神、定型欠神発作
typical absence status	定型欠神発作重積状態
<U>	
uncinate epilepsy	鉤てんかん、鉤回てんかん
uncinate fit	鉤発作、鉤回発作
uncinate seizure	鉤回発作
unconscious adversive seizure	意識消失性向反発作
unconsciousness	意識消失、意識喪失
undressing	脱衣
unilateral	一側、一側性、片側、片側性
unilateral atonic seizure	一側脱力発作
unilateral clonic seizure	一側間代発作
unilateral epilepsy	一側てんかん、一側性てんかん
unilateral seizure	一側発作
unilateral tonic seizure	一側強直発作
unilateral tonic-clonic seizure	一側強直間代発作
unknown (etiology)	病因不明
unknown epilepsy	病型不明てんかん
unknown onset behavior arrest seizure	起始不明動作停止発作
unknown onset epileptic spasms	起始不明てんかん性スパズム
unknown onset motor seizure	起始不明運動発作
unknown onset non-motor seizure	起始不明非運動発作
unknown onset seizure	起始不明発作
unknown onset tonic-clonic seizure [UTCS]	起始不明強直間代発作
unprovoked seizure	非誘発発作、非誘発性発作
Unverricht-Lundborg disease	ウンフェルリヒト・ルントボルク病
uremic eclampsia	尿毒症子癇、尿毒症子癇発作
uremic epilepsy	尿毒症性てんかん
<V>	
vagus nerve stimulation	迷走神経刺激
vasomotor absence	血管運動欠神発作
vasomotor seizure	血管運動発作
vasovagal seizure	血管迷走神経発作

vegetative seizure	植物神経発作
verbal automatism	言語自動症
versive	偏向
versive seizure	偏向発作
Verstimmung (D)	不機嫌症 →dysphoria
vertex sharp wave / vertex sharp transient	頭蓋頂鋭波／頭蓋頂鋭一過波、頭蓋頂鋭一過性波
vertiginous reflex seizure	めまい反射発作
vertiginous seizure	めまい発作
vertigo	めまい
vestibular reflex seizure	前庭性反射発作
video-game epilepsy	ビデオゲームてんかん
visceral epilepsy	内臓性てんかん
visceral seizure	内臓発作
viscosity	粘着性
visual	視覚、視覚性
visual elementary seizure	視覚性要素発作
visual evoked potential [VEP]	視覚誘発電位
visual exploration seizure	探索視発作
visual hallucinatory seizure	幻視発作
visual illusion	錯視
visual illusional seizure	錯視発作
visual reflex epilepsy	視覚性反射てんかん
visual reflex seizure	視覚性反射発作
visual seizure	視覚発作
visual sensitivity	視覚過敏性
visual-sensitive epilepsy	視覚過敏てんかん、視覚過敏性てんかん
visual-sensitive seizure	視覚過敏発作
vitamin B6 deficiency	ビタミンB6欠乏症
vitamin B6 dependent epilepsy	ビタミンB6依存性てんかん
vocal seizure	発声発作
vocalization	発声
vomiting	嘔吐
<W>	
Wada test	ワダテスト (= amytal test)

waking epilepsy	覚醒てんかん
waxing	漸増
West syndrome	ウエスト症候群
wicket spike	ウィケット棘波
Willis-Ekbom disease	ウィリス・エクボム病 (=restless legs
withdrawal seizure	離脱発作
writing epilepsy	書字てんかん

<数字・アルファベット>

10-20電極配置法／10-20法	10-20 electrode system / 10-20 system
14&6Hz陽性棘波／14&6Hz陽性群発波	14&6 Hz positive spikes / 14&6 Hz positive burst
3Hz棘徐波／3Hz棘徐波複合	3 Hz spike and slow wave, 3 Hz spike and wave / 3 Hz spike and slow wave complex, 3 Hz spike and wave complex
4の字	figure-of-4
5日目発作*	fifth-day fit* →自然終息性新生児発作
6Hz棘徐波	6 Hz spike and slow wave, 6 Hz spike and wave (=ファントム棘徐波)
GABAアミノ基転移酵素、GABAトランスアミナーゼ	GABA transaminase
N-メチル-D-アスパラギン酸受容体 (NMDA受容体)	N-methyl-D-aspartic acid receptor [NMDA receptor]

<あ>

アイカルディ症候群	Aicardi syndrome
アウェアネス、意識	awareness
亜急性壊死性脳脊髄症	subacute necrotizing encephalomyelopathy →リー脳症
亜急性硬化性全脳炎	subacute sclerosing panencephalitis [SSPE]
悪夢	nightmare
朝てんかん	morning epilepsy
アステリクシス	asterixis (=羽ばたき振戦)
アテトーゼ様発作	athetotic seizure
アドヒアランス、服薬遵守	adherence
アブサンス、欠神、欠神発作	absence, absence seizure
アミタールテスト	amytal test (=ワダテスト)
アモバルビタール法	amobarbital procedure
アリルスルファターゼA欠損症	arylsulfatase A deficiency →異染性白質ジストロフィー
アルカリ血症性テタニー	alkalotic tetany
アルコールてんかん	alcohol epilepsy
アルコール誘発てんかん	alcohol-induced epilepsy

アルコール離脱発作	alcohol withdrawal seizure
アルパース病	Alpers disease
アルファ-アミノ-3-ヒドロキシ-5-メチル-4- -イソオキサゾールプロピオン酸受容体 (AMPA受容体)	alpha-amino-3-hydroxy-5-methyl-4- isoxazolepropionic acid receptor [AMPA receptor]
アルファ減衰、アルファ波減衰	alpha attenuation, α attenuation
アルファ固縮	alpha rigidity, α rigidity
アルファ昏睡	alpha come, α coma
アルファ波	alpha wave, α wave
アルミナクリーム	alumina cream
アンジェルマン症候群	Angelman syndrome
安静時振戦、静止時振戦	resting tremor
アンモン角硬化、アンモン角硬化症	Ammon's horn sclerosis [AHS] →海馬硬 化、海馬硬化症
<い>	
イオンチャネル	ion channel
怒り	anger
閾、閾値	threshold
息止め発作、泣き入りひきつけ、憤怒けい れん	breath-holding spell
意識	consciousness
意識、アウェアネス	awareness
意識減損（アウェアネスの減損）	impaired awareness
意識減損、意識障害	impairment of consciousness, impaired consciousness, disturbance of consciousness, consciousness disturbance
意識減損を伴う焦点非けいれん性てんかん 重積状態	focal nonconvulsive status epilepticus with impaired consciousness
意識減損を伴わない焦点非けいれん性てん かん重積状態	focal nonconvulsive status epilepticus without impaired consciousness
意識消失、意識喪失	loss of consciousness, unconsciousness, lapse of consciousness
意識消失性向反発作	unconscious adversive seizure
意識保持（アウェアネスの保持）	aware
意思決定てんかん	decision-making epilepsy
異所性灰白質	heterotopia

異染性白質ジストロフィー	metachromatic leukodystrophy [MLD]
位相反転	phase reversal
一次性、原発性	primary
一次性全般てんかん*、原発性全般てんかん*	primary generalized epilepsy* →素因性全般てんかん、特発性全般てんかん
一次性両側同期	primary bilateral synchrony
胃腸反射発作	gastrointestinal reflex seizure
胃腸発作	gastrointestinal seizure
一過性てんかん性健忘	transient epileptic amnesia [TEA]
一側、一側性、片側、片側性	unilateral
一側間代発作	unilateral clonic seizure
一側強直間代発作	unilateral tonic-clonic seizure
一側強直発作	unilateral tonic seizure
一側脱力発作	unilateral atonic seizure
一側てんかん、一側性てんかん	unilateral epilepsy
一側発作	unilateral seizure
遺伝性てんかん	hereditary epilepsy
遺尿	enuresis
遺尿発作	enuretic seizure
いびき発作	stertorous seizure
易変性てんかん発射、易変性てんかん放電	erratic epileptic discharge
易変てんかん	erratic epilepsy
易変発作	erratic seizure
陰性運動反応	negative motor response
陰性運動野	negative motor area
陰性ミオクローヌス	negative myoclonus
陰性ミオクローニー発作	negative myoclonic seizure
咽頭電極	pharyngeal electrode
咽頭発作	pharyngeal seizure
咽頭ミオクローヌス	laryngeal myoclonus
<う>	
ウィケット棘波	wicket spike
ウィリス・エクボム病	Willis-Ekbom disease (=むずむず脚症候群、レストレスレッグス症候群)
ウエスト症候群	West syndrome
歌いてんかん	singing epilepsy

うなづきスパズム	spasmus nutans
運動過少性	hypokinetic
運動感覚性錯覚	kinaesthetic illusion
運動亢進てんかん重積状態	hyperkinetic status epilepticus
運動亢進発作	hyperkinetic seizure, hypermotor seizure (公式にはhyperkineticを推奨)
運動自動症	motor automatism
運動皮質発作	motor cortex seizure
運動発作	motor seizure
運動誘発性ジストニア	kinesigenic dystonia
運動誘発発作	movement-induced seizure
運動抑制発作	inhibitory motor seizure
ウンフェルリヒト・ルントボルク病	Unverricht-Lundborg disease
<え>	
鋭一過波、鋭一過性波	sharp transient
鋭徐波／鋭徐波複合	sharp and slow wave, sharp and wave / sharp and slow wave complex, sharp and wave complex
鋭波	sharp wave
エルパン・ヤンツ症候群	Herpin-Janiz syndrome →若年ミオクロ ニーてんかん
円蓋部焦点てんかん	convexity focal epilepsy
<お>	
応答性神経刺激療法	responsive neurostimulation [RNS]
大田原症候群	Ohtahara syndrome
音過敏性発作	sound-sensitive seizure
帯状異所性灰白質	band heterotopia
帯状電極	strip electrode
オルガスムスてんかん	orgasmlepsy
音楽原性てんかん	musicogenic epilepsy
音楽原性発作	musicogenic seizure
音覚てんかん	sonosensory epilepsy
音楽てんかん	musicolepsy
音覚発作	sonosensory seizure
音声発作	phonatory seizure

温浴てんかん	hot water epilepsy
温冷感	hot-cold sensation
<か>	
外傷後てんかん	post-traumatic epilepsy
外傷後発作	posttraumatic seizure
外傷てんかん、外傷性てんかん	traumatic epilepsy
回旋発作	gyratory seizure
外側側頭葉てんかん	lateral temporal lobe epilepsy
外側側頭葉発作	lateral temporal seizure
回転発作	rotatory seizure
カイニン酸	kainic acid
海馬	hippocampus
海馬硬化、海馬硬化症	hippocampal sclerosis [HS]
海馬硬化をもつ内側側頭葉てんかん	mesial temporal lobe epilepsy with hippocampal sclerosis
海馬切除術	hippocampectomy
海馬多切術	hippocampal transection
海馬傍回発作	parahippocampal seizure
海馬発作	hippocampal seizure
海綿状血管腫	cavernous hemangioma
快楽	pleasure
解離	dissociation
解離性障害	dissociative disorder
過運動発作	→運動亢進発作
可逆性後頭葉白質脳症	posterior reversible encephalopathy syndrome [PRES], reversible posterior leukoencephalopathy syndrome [RPLS]
覚醒時大発作てんかん*	epilepsy with grand mal seizures on awakening*, grand mal epilepsy on awakening* →全般強直間代発作のみを示すてんかん
覚醒時てんかん	awakening epilepsy
覚醒てんかん	waking epilepsy
獲得性てんかん、後天性てんかん	acquired epilepsy
獲得性てんかん性失語、後天性てんかん性失語	acquired epileptic aphasia (= ランドウ・クレフナー症候群)

過興奮性、過剰興奮性、興奮性亢進	hyperexcitability
過呼吸	hyperventilation
過呼吸誘発発作	hyperventilation-induced seizure
過誤腫	hamartoma
過剰書字	hypergraphia
ガストー型特発性小児後頭葉てんかん	Gastaut type idiopathic childhood occipital epilepsy →小児後頭葉てんかん（ガストー型）
ガストー・ゲシュヴィント症候群	Gastaut-Geschwind syndrome →ゲシュヴィント症候群
仮性認知症、偽認知症	pseudodementia
家族性外側側頭葉てんかん	familial lateral temporal lobe epilepsy
家族性進行性ミオクローヌステんかん	familial progressive myoclonic epilepsy, familial progressive myoclonus epilepsy →良性成人型家族性ミオクローヌステんかん
家族性成人ミオクロニーてんかん	familial adult myoclonic epilepsy →良性成人型家族性ミオクローヌステんかん
家族性前頭葉てんかん	familial frontal lobe epilepsy
家族性側頭葉てんかん	familial temporal lobe epilepsy
家族性てんかん	familial epilepsy
家族性夜間前頭葉てんかん	familial nocturnal frontal lobe epilepsy
カタプレキシー、情動脱力発作	cataplexy
カタプレキシー様発作	cataplectic seizure
片麻痺	hemiplegia
活動電位	action potential
寡動	hypokinesia
過同期、過同期性	hypersynchrony
過同期性ニューロン発射、過同期性ニューロン放電	hypersynchronous neuronal discharge
寡動発作	hypokinetic seizure
過分極	hyperpolarization
過眠症	hypersomnia
仮面てんかん	masked epilepsy
感覚	sensation
感覚性要素発作	sensory elementary seizure
感覚発作	sensory seizure
感覚誘発性てんかん	sensory precipitating epilepsy
眼窩前頭発作	orbitofrontal seizure

眼球間代発作	oculoclonic seizure
眼球間代発作重積状態	oculoclonic status
眼球てんかん	ocular epilepsy
眼球偏位	eye deviation
眼球偏位発作	oculogyric seizure
眼瞼ミオクロニー	eyelid myoclonia
眼瞼ミオクロニーを伴うてんかん	epilepsy with eyelid myoclonias
感情てんかん	affective epilepsy
感情発作	affective seizure (= 情動発作)
緩徐棘徐波複合、遅棘徐波複合	slow spike-and-wave complex
眼振	nystagmus
感染性 (病因)	infectious (etiology)
感染性てんかん	infectious epilepsy
間代、間代性	clonic
間代、クローヌス	clonus
間代運動、間代性運動	clonic movement
間代運動徴候、間代性運動徴候	clonic motor sign
間代けいれん	clonic convulsion
間代スパズム、間代性スパズム	clonic spasm
間代性呼吸音	clonic respiratory sound
間代発作	clonic seizure
観念発作	ideational seizure
間脳自律神経発作	diencephalic autonomic seizure
間脳てんかん	diencephalic epilepsy
ガンマアミノ酪酸、 γ アミノ酪酸	gamma-aminobutyric acid [GABA]
ガンマナイフ手術	Gamma Knife radiosurgery
顔面ミオクローヌス	facial myoclonus
< き >	
記憶錯誤発作	paramnesic seizure
記憶障害	memory impairment
記憶障害発作	dysmnesic seizure
記憶性発作	mnemonic seizure
記憶想起発作	mnesic seizure
機会発作	occasional seizure
既経験感	déjà-éprouvé (F)
既視感	déjà-vu

器質性てんかん	organic epilepsy
起始不明運動発作	unknown onset motor seizure
起始不明強直間代発作	unknown onset tonic-clonic seizure
起始不明てんかん性スパズム	unknown onset epileptic spasms
起始不明動作停止発作	unknown onset behavior arrest seizure
起始不明非運動発作	unknown onset non-motor seizure
起始不明発作	unknown onset seizure
基準電極	reference electrode
基準電極導出	referential derivation
偽性欠神、偽性欠神発作	pseudoabsence, pseudoabsence seizure
既体験感	déjà-vécu (F)
既聴感	déjà-entendu (F)
企図時ミオクローヌス	intention myoclonus
企図振戦	intention tremor
偽認知症、仮性認知症	pseudodementia
機能的てんかん	functional epilepsy
機能的磁気共鳴画像法	functional magnetic resonance imaging [fMRI]
機能的半球切除、機能的半球切除術	functional hemispherectomy
機能マッピング	functional mapping
稀発発作	rarely repeated seizure
偽発作*、疑似発作*	pseudoseizure* →心因性非てんかん発作
逆説正常化、逆説的正常化	paradoxical normalization (=強制正常化)
逆向健忘、逆向性健忘	retrograde amnesia
嗅覚、嗅覚性	olfactory
嗅覚前兆、嗅覚性前兆	olfactory aura
嗅覚反射発作	olfactory reflex seizure
嗅覚発作	olfactory seizure
嗅覚要素発作	olfactory elementary seizure
急性散在性脳脊髄炎	acute disseminated encephalomyelitis [ADEM]
急性症候性発作	acute symptomatic seizure
急性てんかん性精神病、急性てんかん精神	acute epileptic psychosis
急性てんかん性認知症	acute epileptic dementia
急速眼球運動睡眠 (レム睡眠)	rapid eye movement sleep [REM sleep]
協調運動障害	incoordination
嗅脳てんかん	rhinencephalic epilepsy
嗅脳発作	rhinencephalic seizure

驚愕てんかん	startle epilepsy
橋球発作、橋延髄発作	pontobulbar seizure
凝視てんかん	gaze epilepsy
叫声	cry
強制思考	forced thought, forced thinking
強制正常化	forced normalization
鏡像幻覚	mirror hallucination
鏡像焦点	mirror focus
強直、強直性	tonic
強直間代てんかん重積状態	tonic-clonic status epilepticus
強直間代発作	tonic-clonic seizure
強直叫声	tonic cry
強直スパズム	tonic spasm →てんかん性スパズム
強直発作	tonic seizure
強直発作重積状態	tonic status
協働収縮異常、協働収縮異常症	dyssynergia
恐怖	fear
局在関連性てんかん*	localization-related epilepsy* →焦点てんかん
局在てんかん性ミオクローヌス	localized epileptic myoclonus
局所性異所性灰白質	focal heterotopia
局所てんかん*、局在てんかん*	local epilepsy* →焦点てんかん
棘徐波／棘徐波複合	spike and slow wave, spike and wave / spike and slow wave complex, spike and wave complex
棘徐波昏迷	spike-wave stupor
棘徐波指数	spike-wave index [SWI]
局所発作*、局在発作*	local seizure* →焦点起始発作
棘波、スパイク	spike
虚血性けいれん	ischemic convulsion
虚血性発作	ischemic seizure
巨視症、大視症	macropsia
起立性発作	orthostatic seizure
筋活動抑制を伴わないレム睡眠	REM sleep without atonia [RWA]
近赤外線スペクトロスコピー	near infrared spectroscopy [NIRS]
キンドリング、燃え上がり	kindling
キンドリング現象、燃え上がり現象	kindling phenomenon
キンドリング効果、燃え上がり効果	kindling effect

<<>

区域切除、区域切除術	topectomy
屈曲スパズム	flexor spasm
クライネ・レビン症候群	Kleine-Levin syndrome (=周期性傾眠症)
グルコーストランスポーター1欠損症症候群 (GLUT1欠損症症候群)	glucose transporter type 1 deficiency syndrome [GLUT1 deficiency syndrome]
グルタミン酸受容体	glutamate receptor [GluR]
グルタミン酸脱炭素酵素	glutamic acid decarboxylase
クローヌス、間代	clonus
群発	cluster
群発、群発波	burst

<け>

経験反応	experiential response
傾斜視錯覚	plagiopsic illusion
軽症胃腸炎関連けいれん	convulsions with mild gastroenteritis
軽症胃腸炎に伴う良性乳児発作／軽症胃腸炎に伴う良性乳児けいれん	benign infantile seizures associated with mild gastroenteritis / benign infantile convulsions associated with mild gastroenteritis →軽症胃腸炎関連けいれん
経頭蓋磁気刺激	transcranial magnetic stimulation [TMS]
けいれん	convulsion
けいれん(有痛性)	cramp
けいれん、けいれん性	convulsive
けいれん閾値	convulsive threshold
けいれん準備性	convulsive susceptibility
けいれん性疾患	convulsive disorder
けいれん性失神	convulsive syncope
けいれん性斜頸、れん縮性斜頸	spasmodic torticollis
けいれん性てんかん重積状態	convulsive status epilepticus [CSE]
けいれん性発声障害、れん縮性発声障害	spasmodic dysphonia
けいれん素因、けいれん性素因	convulsive predisposition
けいれん発作、けいれん性発作	convulsive seizure
けいれん誘発薬	proconvulsant, convulsant
ゲシュヴィント症候群	Geschwind syndrome
血管運動欠神発作	vasomotor absence

血管運動発作	vasomotor seizure
血管腫	hemangioma
血管迷走神経発作	vasovagal seizure
月経てんかん	catamenial epilepsy
欠神、欠神発作、アブサンス	absence, absence seizure
欠神てんかん重積状態	absence status epilepticus
欠神を伴う眼瞼ミオクロニー	eyelid myoclonia with absence
欠神を伴わない眼瞼ミオクロニー	eyelid myoclonia without absence
結節状異所性灰白質	nodular heterotopia
結節性硬化症	tuberous sclerosis complex [TSC]
ケトン食療法	ketogenic diet
ゲノムワイド関連研究	genome-wide association study [GWAS]
幻覚	hallucination
幻覚発作	hallucinatory seizure
幻嗅発作	olfactory hallucinatory seizure
限局性皮質異形成	focal cortical dysplasia [FCD]
言語自動症	verbal automatism
発語障害発作	dysphasic seizure
言語誘発発作	language-induced seizure
幻視発作	visual hallucinatory seizure
幻聴発作	auditory hallucinatory seizure
原発性焦点	primary focus
原発性全般てんかん*、一次性全般てんかん*	primary generalized epilepsy* →素因性全般てんかん、特発性全般てんかん
健忘	amnesia
幻味発作	gustatory hallucinatory seizure
<こ>	
鉤回発作	uncinate seizure
口蓋ミオクローヌス	palatal myoclonus
交感神経発作	sympathetic seizure
口・顔面の	oral-facial
口顔面ミオクローヌス	orofacial myoclonus
後屈欠神発作	retropulsive absence
後屈小発作	retropulsive petit mal
後屈発作	retropulsive seizure
抗けいれん薬、抗けいれん物質	anticonvulsant

攻撃	aggression
光原性てんかん	photogenic epilepsy
光原性発作	photogenic seizure
構音障害	dysarthria
格子状電極	grid electrode
高周波振動	high frequency oscillations [HFO]
構造的（病因）	structural (etiology)
構造的幻覚発作	structured hallucinatory seizure
構造的てんかん	structural epilepsy
高速フーリエ変換	fast Fourier transformation
交代性精神病	alternative psychosis, alternating
交代性発作	alternating seizure
後退発作	retroursive seizure
叩打てんかん	tap epilepsy
叩打発作	tap seizure
紅潮	flushing
鉤てんかん、鉤回てんかん	uncinate epilepsy
抗てんかん薬	antiepileptic drug [AED]
後天性てんかん、獲得性てんかん	acquired epilepsy
後天性てんかん性失語症、獲得性てんかん性失語	acquired epileptic aphasia (= ランドウ・クレフナー症候群)
行動	behavior
後頭蓋窩発作	posterior fossa seizure
向同側発作	ipsiversive seizure
喉頭反射発作	laryngeal reflex seizure
後頭部間欠性律動性デルタ活動	occipital intermittent rhythmic delta activity (OIRDA)
後頭部三角波	posterior triangular wave (= 若年者後頭部徐波)
後頭部突発波をもつ小児てんかん（早発型、遅発型）	childhood epilepsy with occipital paroxysms [CEOP] (early onset, late onset) → 早発型：パナエトポラス症候群、遅発型：小児後頭葉てんかん（ガストー型）
喉頭発作	laryngeal seizure
後頭葉てんかん	occipital lobe epilepsy
後頭葉発作	occipital lobe seizure
高熱性けいれん	hyperthermic convulsion
高熱発作、高熱性発作	hyperthermic seizure

後発射	afterdischarge
向反小発作	adversive petit mal
広汎性異所性灰白質	diffuse heterotopia
広汎性緩徐棘徐波発射をもつ小児てんかん性脳症*、広汎性遅棘徐波発射をもつ小児てんかん性脳症*	childhood epileptic encephalopathy with diffuse slow spike-wave discharges* →レノックス・ガストー症候群
向反発作	adversive seizure
向反発作重積状態	adversive status
口部咽頭反射発作	oropharyngeal reflex seizure
口部咽頭発作	oropharyngeal seizure
口部自動症	oral automatism
口部小発作	oral petit mal
口部摂食自動症、口部摂食性自動症	oral-alimentary automatism, oroalimentary automatism
口部発作	oral seizure
興奮	agitation
興奮性シナプス後電位	excitatory postsynaptic potential [EPSP]
興奮性てんかん性錯乱	agitated epileptic confusion
抗てんかん発作薬、抗発作薬	antiseizure medication [ASM], antiseizure drug
硬膜下電極	subdural electrode
硬膜下脳波記録	subdural EEG recording
高齢てんかん、高齢者てんかん	elderly epilepsy
交連切断、交連切断術	commissurotomy
後ローランドてんかん	post-rolandic epilepsy
呼吸変化	respiratory change
国際抗てんかん連盟	International League Against Epilepsy [ILAE]
国際てんかん協会	International Bureau for Epilepsy [IBE]
黒内障	amaurosis
コジェウニコフてんかん	Kojewnikow's epilepsy →持続性部分てんかん
腰を突き出す動き	pelvic thrusting
誤測視錯覚	dysmetropsic illusion
孤発発作	isolated seizure
コヒーレンス	coherence
昏睡	coma
昏睡てんかん	coma epilepsy

昏睡を伴う非けいれん性てんかん重積状態	nonconvulsive status epilepticus with coma [NCSE with coma]
昏睡を伴うミオクロニーてんかん重積状態	myoclonic status epilepticus with coma
昏睡を伴わない非けいれん性てんかん重積状態	nonconvulsive status epilepticus without coma [NCSE with coma]
昏睡を伴わないミオクロニーてんかん重積状態	myoclonic status epilepticus without coma
コンプライアンス、服薬遵守	compliance →アドヒアランス
昏迷	stupor
< さ >	
催奇形性	teratogenicity
裁断的脳葉切除、裁断的脳葉切除術	tailored lobectomy
錯嗅発作	olfactory illusional seizure
錯視	visual illusion
錯視発作	visual illusional seizure
錯聴	auditory illusion, acoustic illusion
錯聴発作	auditory illusional seizure
錯味発作	gustatory illusional seizure
錯乱	confusion
さくらんぼ赤色班・ミオクローヌス症候群	cherry-red spot-myoclonus syndrome → シアリドーシス (1型)
錯乱発作	confusional seizure
錯覚	illusion
錯覚発作	illusional seizure
サプレッション・バースト	suppression-burst (=バースト・サプレッ ション)
サプレッション・バーストを伴う早期乳児 てんかん性脳症*	early infantile epileptic encephalopathy with suppression-burst [EIEE]* →大田原 症候群
サラーム発作*、礼拝発作*	salaam attack* →てんかん性スパズム
残遺てんかん	residual epilepsy
産褥子癇、産褥子癇発作	puerperal eclampsia
三相波	triphase wave
散発ミオクローヌス、散発性ミオクローヌ	sporadic myoclonus
< し >	

シアリドーシス	sialidosis
シーソー発作	see-saw seizure
ジーボンス症候群	Jeavons syndrome →眼瞼ミオクロニーを伴うてんかん
視覚、視覚性	visual
視覚過敏性	visual sensitivity
視覚過敏てんかん、視覚過敏性てんかん	visual-sensitive epilepsy
視覚過敏発作	visual-sensitive seizure
視覚性反射てんかん	visual reflex epilepsy
視覚性反射発作	visual reflex seizure
視覚性要素発作	visual elementary seizure
視覚発作	visual seizure
視覚誘発電位	visual evoked potential [VEP]
子癇	eclampsia
子癇前症	pre-eclampsia
磁気共鳴画像法	magnetic resonance imaging [MRI]
磁気共鳴スペクトロスコピー	magnetic resonance spectroscopy [MRS]
体軸強直発作	axial tonic seizure
思考誘発発作	thought-induced seizure
自己像幻視	autoscopy
自己誘発発作	self-induced seizure
思春期てんかん	pubertal epilepsy
歯状核赤核淡蒼球ルイ体萎縮症	dentate-rubro-pallido-luysian atrophy [DRPLA]
視床下部過誤腫	hypothalamic hamartoma
視床下部－下垂体－副腎系	hypothalamic-pituitary-adrenal axis [HPA axis]
視床下部てんかん	hypothalamic epilepsy
視床皮質ミオクローヌス	thalamocortical myoclonus
ジストニア	dystonia
ジストニー、ジストニア	dystonic
ジストニー姿勢、ジストニア姿勢	dystonic posturing
姿勢時振戦	postural tremor
姿勢時ミオクローヌス	postural myoclonus
姿勢発作	postural seizure
自然終息性家族性新生児てんかん	self-limited familial neonatal epilepsy [SLFNE]

自然終息性家族性新生児乳児てんかん	self-limited familial neonatal infantile epilepsy [SLFNIE]
自然終息性家族性乳児てんかん	self-limited familial infantile epilepsy [SLFIE]
自然終息性新生児発作	self-limited neonatal seizures [SLNE]
自然終息性乳児てんかん	self-limited infantile epilepsy [SLIE]
持続性前兆	continuous aura
持続性部分てんかん	epilepsia partialis continua [EPC]
実験てんかん	experimental epilepsy
失語	aphasia
失行発作	dyspraxic seizure
失語発作	aphasic seizure
失語発作重積状態	aphasic status
失算	acalculia
失神	syncope, fainting
疾走てんかん	dromolepsy
疾走発作	running fit, cursive seizure
失認錯聴	agnostic illusion
失認発作	agnostic seizure
失立発作	astatic seizure
自動症行動	automatic behavior
自動症	automatism
自動症欠神、自動症欠神発作	automatic absence
自動症発作	automatism seizure
シトクロムP450、チトクロムP450	cytochrome P450 [CYP]
シナプス可塑性	synaptic plasticity
シナプス再構築	synaptic reorganization
歯肉増殖	gingiva hyperplasia
自発発作	spontaneous seizure
嗜眠症	hypnolepsy
ジャクソン、ジャクソン型	Jacksonian
ジャクソン感覚発作、ジャクソン型感覚発作	Jacksonian sensory seizure
ジャクソンけいれん、ジャクソン型けいれん	Jacksonian convulsion
ジャクソンてんかん、ジャクソン型てんかん	Jacksonian epilepsy
ジャクソン発作、ジャクソン型発作	Jacksonian seizure
ジャクソンマーチ	Jacksonian march
若年欠神てんかん	juvenile absence epilepsy [JAE]
若年者後頭部徐波	slow posterior wave of youth

若年ミオクロニーてんかん	juvenile myoclonic epilepsy [JME]
遮断外科	interruptive surgery
しゃっくり叫声	hiccougging cry / hiccuppering cry
周期性	periodic
周期性一側性てんかん様放電	periodic lateralized epileptiform discharges [PLEDs]
周期性鋭波複合	periodic sharp wave complex
周期性傾眠症	periodic hypersomnia (=クライネ・レビン症候群)
周期性四肢運動障害	periodic limb movement disorder [PLMD] (=睡眠時周期性四肢運動)
周期性同期発射	periodic synchronous discharge [PSD]
周期性不機嫌、周期性不機嫌症	periodische Verstimmung (D)
周期性放電	periodic discharges
周期性発作	cyclic seizure
重症症候性新生児発作	severe symptomatic neonatal seizure
執着体質、粘着体質	enerchetic constitution
周波数分析	frequency analysis
終末睡眠	terminal sleep
終夜睡眠ポリグラフ検査、ポリソムノグラフィ	polysomnography (PSG)
術後てんかん	post-operative epilepsy
術中皮質脳波	intraoperative electrocorticography
出眠時過同期、覚醒後過同期	postarousal hypersynchrony
純粹欠神、純粹欠神発作	pure absence
純粹小発作*	pure petit mal*
純粹小発作てんかん*	pure petit mal epilepsy*
瞬目	eye blinking
小鋭棘波	small sharp spikes [SSS] →睡眠時良性てんかん性一過性波
消化管	gastrointestinal
状況関連発作、機会発作	situation-related seizure
衝撃小発作*	impulsive petit mal* →若年ミオクロニーてんかん
条件づけてんかん	conditioned epilepsy
条件づけ発作	conditioned seizure
症候性*	symptomatic*
症候性局在関連てんかん*	symptomatic localization-related epilepsy*

上行性上腹部発作	ascending epigastric seizure
上行性前兆	ascending aura
症候性全般てんかん*	symptomatic generalized epilepsy*
症候性てんかん*	symptomatic epilepsy*
症候発現域	symptomatogenic zone [SGZ]
小視症	micropsia
常染色体優性外側側頭葉てんかん	autosomal dominant lateral temporal lobe epilepsy [ADLTE] →聴覚症状を伴う常染色体優性てんかん
常染色体性優性皮質ミオクローヌステんかん	autosomal dominant cortical myoclonus and epilepsy [ADCME] →良性成人型家族性ミオクローニーてんかん
常染色体優性夜間前頭葉てんかん	autosomal dominant nocturnal frontal lobe epilepsy [ADNFLE]
状態依存性	state dependent
焦点	focus
焦点、焦点性	focal
焦点意識減損発作	focal impaired awareness seizure [FIAS]
焦点意識保持発作	focal aware seizure [FAS]
焦点運動起始発作／焦点運動発作	focal motor onset seizure / focal motor seizure [FMS]
焦点運動亢進発作	focal hyperkinetic seizure
焦点運動てんかん重積状態	focal motor status epilepticus
焦点感覚発作	focal sensory seizure
焦点間代発作	focal clonic seizure
焦点起始発作／焦点発作	focal onset seizure / focal seizure
焦点起始両側強直間代発作	focal to bilateral tonic-clonic seizure [FBTCS]
焦点起始両側けいれん性てんかん重積状態	focal onset evolving into bilateral convulsive status epilepticus
焦点強直発作	focal tonic seizure
焦点自動症発作	focal automatisms seizure
焦点症状、局在症状、巣症状	focal symptom
焦点情動発作	focal emotional seizure
焦点自律神経発作	focal autonomic seizure
焦点脱力発作	focal atonic seizure
焦点てんかん	focal epilepsy
焦点てんかん性スパズム	focal epileptic spasms (FES)

焦点てんかん発射、焦点てんかん放電	focal epileptic discharge
焦点動作停止発作	focal behavior arrest seizure
焦点認知発作	focal cognitive seizure
焦点非運動起始発作／焦点非運動発作	focal nonmotor onset seizure / focal nonmotor seizure [FNMS]
焦点非けいれん性てんかん重積状態	focal nonconvulsive status epilepticus
焦点ミオクロニー発作	focal myoclonic seizure
焦点抑制てんかん重積状態	focal inhibitory status epilepticus
情動脱力発作、カタプレキシー	cataplexy
情動てんかん	emotional epilepsy
情動発作	emotional seizure (=感情発作)
小児欠神てんかん	childhood absence epilepsy [CAE]
小児交互性片麻痺	alternating hemiplegia of childhood
小児後頭葉てんかん (ガストー型)	childhood occipital epilepsy (Gastaut type)
小児慢性進行性持続性部分てんかん*	chronic progressive epilepsia partialis continua of childhood* →ラスムッセン症候群
小脳発作	cerebellar seizure
上腹部てんかん感覚	epigastric epileptic sensation
上腹部発作	epigastric seizure
小発作*	petit mal*, petit-mal seizure*
小発作異型*	petit mal variant*
小発作欠神*	petit mal absence*
小発作てんかん*	petit mal epilepsy*
小発作てんかん重積状態*	petit mal status epilepticus*
小発作ミオクローヌス*	petit mal myoclonus*
初期叫声	initial cry
植物神経発作	vegetative seizure
書字てんかん	writing epilepsy
除脳発作	decerebrate seizure
徐波	slow wave
徐波睡眠	slow wave sleep
徐波睡眠期持続性棘徐波	continuous spike-and-wave during slow-wave sleep [CSWS] (=睡眠時持続性棘徐波)

徐波睡眠期持続性棘徐波を示すてんかん	epilepsy with continuous spike-and-wave during slow wave sleep [CSWS] (=睡眠時持続性棘徐波を示すてんかん) →睡眠時持続性棘徐波を示すてんかん性脳症
徐脈	bradycardia
シリーズ発作	serial seizure
自律神経欠神、自律神経欠神発作	autonomic absence
自律神経幻覚発作	autonomic hallucinatory seizure
自律神経てんかん、自律神経性てんかん	autonomic epilepsy
自律神経てんかん感覚、自律神経性てんかん感覚	autonomic epileptic sensation
自律神経てんかん重積状態	autonomic status epilepticus
自律神経反射てんかん、自律神経性反射てんかん	autonomic reflex epilepsy
自律神経反射発作	autonomic reflex seizure
自律神経発作	autonomic seizure
シルビウス発作	sylvian seizure
心因性てんかん	psychogenic epilepsy
心因性非てんかん発作	psychogenic nonepileptic seizure [PNES]
心因性発作	psychogenic seizure
心因性ミオクローヌス	psychogenic myoclonus
人格	personality
新規発症精神病、デ・ノボ精神病	de novo psychosis
神経画像	neuroimages
神経細胞移動異常症	neuronal migration disorder
神経セロイドリポフスチン症	neuronal ceroid lipofuscinosis [NCL]
神経痛前兆	neuralgic aura
神経伝達物質	neurotransmitter
神経皮膚疾患	neurocutaneous disorder
神経皮膚症候群	neurocutaneous syndrome
進行性小脳失調症	progressive cerebellar ataxia
進行性ミオクローヌステんかん	progressive myoclonus epilepsy [PME]
新生児けいれん	neonatal convulsion
新生児発作	neonatal seizure
真性脱力発作	true atonic seizure
真性てんかん	genuine epilepsy, true epilepsy
腎性てんかん	renal epilepsy
神聖病	sacred disease

振戦発作	tremulous seizure
心停止	asystole
伸展スパズム	extensor spasm
新皮質切除	neocortical resection
新皮質側頭葉てんかん	neocortical temporal lobe epilepsy [NTLE]
新皮質てんかん	neocortical epilepsy
新皮質発作	neocortical seizure
深部電極	depth electrode
深部脳波記録	deep brain EEG recording
<す>	
睡眠覚醒周期	sleep-wake cycle
睡眠時後頭部陽性鋭一過波、睡眠時後頭部陽性鋭波	positive occipital sharp transient of sleep [POSTS]
睡眠時持続性棘徐波	continuous spike-and-wave during sleep [CSWS] (= 徐波睡眠期持続性棘徐波)
睡眠時持続性棘徐波を示すてんかん	epilepsy with continuous spike-and-wave during sleep [CSWS] (= 徐波睡眠期持続性棘徐波を示すてんかん) →睡眠時持続性棘徐波を示すてんかん性脳症
睡眠時持続性棘徐波を示すてんかん性脳症	epileptic encephalopathy with continuous spike-and-wave during sleep
睡眠時周期性四肢運動	periodic limb movements in sleep [PLMS] (= 周期性四肢運動障害)
睡眠時てんかん	hypnoic epilepsy
睡眠時てんかん放電重積状態、睡眠時電氣的てんかん重積状態	electrical status epilepticus during sleep [ESES] (= 睡眠時持続性棘徐波)
睡眠時遊行症	sleepwalking
睡眠時良性てんかん性一過性波、睡眠時良性てんかん型一過性波	benign epileptiform transients of sleep [BETS]
睡眠てんかん	sleep epilepsy, morpheic epilepsy
睡眠賦活	sleep activation
睡眠紡錘波、睡眠時紡錘波	sleep spindle
睡眠ミオクローヌス、睡眠時ミオクローヌ	sleep myoclonus
頭蓋頂鋭波／頭蓋頂鋭一過波、頭蓋頂鋭一過性波	vertex sharp wave / vertex sharp transient
頭蓋内電極	intracranial electrode

頭蓋内脳波記録	intracranial EEG recording
図形感受性、図形過敏性	pattern sensitivity
図形感受性てんかん	pattern-sensitive epilepsy
図形感受性発作	pattern-sensitive seizure
スパズム	spasm
<せ>	
静止感覚性錯聴	stataesthetic illusion
静止時振戦、安静時振戦	resting tremor
静止発作、静止性発作	static seizure
精神運動てんかん*	psychomotor epilepsy*
精神運動てんかん重積状態*	psychomotor status epilepticus* →意識減損を伴う焦点非けいれん性てんかん重積状
精神運動発作	psychomotor seizure
精神運動発作異型	psychomotor variant
精神感覚発作	psychosensory seizure
精神感情てんかん	psycho-affective epilepsy
精神衰弱てんかん	psychasthenic epilepsy
成人潜在性律動性脳波発射、成人潜在性律動性脳波放電	subclinical rhythmic electroencephalographic discharge of adult [SREDA]
成人てんかん	adult epilepsy
精神病	psychosis
精神発作	mental seizure, psychic seizure
性的な	sexual
青年てんかん	adolescent epilepsy
生理的睡眠ミオクローヌス、生理的睡眠時ミオクローヌス	physiological sleep myoclonus
赤色ぼろ線維を伴うミオクローヌステんかん (MERRF)	myoclonus epilepsy with ragged-red fibers [MERRF]
脊髄ミオクローヌス、脊髄性ミオクローヌ	spinal myoclonus
咳発作	tussive seizure
摂食自動症、摂食性自動症	alimentary automatism, eating automatism
摂食性発作	alimentary seizure
接触てんかん	contact epilepsy
摂食てんかん	eating epilepsy
接触誘発発作	touch-evoked seizure

潜因性てんかん*	cryptogenic epilepsy*
閃輝暗点	scintillating scotoma
前駆症状	prodrome
前屈小発作	propulsive petit mal
前向健忘、前向性健忘	anterograde amnesia
潜在性欠神発作、不顕性欠神発作	subclinical absence
潜在性睡眠誘発性電氣的てんかん重積状態	subclinical electrical status epilepticus induced by sleep
潜在てんかん	latent epilepsy
潜在発作、不顕性発作	subclinical seizure
染色体異常	chromosomal abnormality
全身強直発作	global tonic seizure
全身性てんかん感覚、全体性てんかん感覚	general somatic epileptic sensation
前進発作	procursive seizure
漸増	recruitment, waxing
漸増反応	recruiting response
漸増律動、漸増リズム	recruiting rhythm
前側頭葉切除、前側頭葉切除術	anterior temporal lobectomy [ATL]
全体前兆、全身前兆	general somatic aura
選択的海馬扁桃核摘出術	selective amygdalohippocampectomy [SAH]
前兆	aura
前庭性反射発作	vestibular reflex seizure
前てんかん状態	pre-epileptic condition
先天性グリコシル化異常症	congenital disorders of glycosylation
前頭極領野発作	anterior frontopolar region seizure
前頭向反領野てんかん	frontal adversive area epilepsy
前頭部間欠性律動性デルタ活動	frontal intermittent rhythmic delta activity (FIRDA)
前頭葉性パーソナリティ障害	frontal lobe personality disorder
前頭葉切除、前頭葉切除術	frontal lobectomy
前頭葉てんかん	frontal lobe epilepsy
前頭葉発作	frontal lobe seizure
全般	generalized
全般運動発作	generalized motor seizure [GMS]
全般化	generalization
全般間代発作	generalized clonic seizure

全般起始発作、全般発作	generalized onset seizure, generalized seizure
全般強直間代発作	generalized tonic-clonic seizure [GTCS]
全般強直間代発作のみを示すてんかん	epilepsy with generalized tonic clonic seizures alone, epilepsy with generalized tonic clonic seizures only
全般強直発作	generalized tonic seizure
全般けいれん性てんかん重積状態	generalized convulsive status epilepticus
全般欠神発作	generalized absence seizure [GAS]
全般焦点合併てんかん	combined generalized and focal epilepsy
全般性周期性鋭波	generalized periodic sharp waves
全般性周期性棘波	generalized periodic spikes
全般性周期性放電	generalized periodic discharges
全般脱力発作	generalized atonic seizure
全般てんかん	generalized epilepsy
全般てんかん重積状態	generalized status epilepticus
全般てんかん性スパズム	generalized epileptic spasms
全般てんかん熱性けいれんプラス*	generalized epilepsy with febrile seizures plus [GEFS+]* →素因性てんかん熱性けいれんプラス
全般てんかん発射、全般てんかん放電	generalized epileptic discharge
全般非運動発作	generalized nonmotor seizure [GNMS]
全般非けいれん性てんかん重積状態	generalized nonconvulsive status epilepticus
全般ミオクロニー強直間代発作	generalized myoclonic-tonic-clonic seizure
全般ミオクロニー脱力発作	generalized myoclonic-atonic seizure
全般ミオクロニー発作	generalized myoclonic seizure
せん妄	delirium
<そ>	
素因、体質	predisposition
素因性（病因）	genetic (etiology)
素因性焦点てんかん	genetic focal epilepsy
素因性全般てんかん	genetic generalized epilepsy
素因性てんかん	genetic epilepsy
素因性てんかん熱性けいれんプラス（GEFS+）	genetic epilepsy with febrile seizures plus [GEFS+]

挿間、挿間性	episodic
挿間状態、エピソード	episode
挿間性てんかん性精神病、挿間性てんかん 精神病	episodic epileptic psychosis
早期乳児良性ミオクローヌス	benign myoclonus of early infancy
早期発症てんかん性脳症*	early-onset epileptic encephalopathy [EOEE]* →発達性てんかん性脳症
早期ミオクローニー脳症	early myoclonic encephalopathy [EME]
双極子	dipole
双極子追跡法	dipole tracing method
双極導出	bipolar derivation
蒼白	pallor
蒼白発作	pallid spell
早発てんかん、早発性てんかん	early epilepsy
早発良性小児後頭葉てんかん (パナエトポ ラス型) *	early-onset benign childhood occipital epilepsy (Panayiotopoulos type)* →パナ エトポラス症候群
即時てんかん	immediate epilepsy
側頭極てんかん	temporal pole epilepsy
側頭部間欠性律動性デルタ活動	temporal intermittent rhythmic delta activity (TIRDA)
側頭葉外てんかん	extratemporal lobe epilepsy
側頭葉疑似欠神、側頭葉偽欠神、側頭葉偽 性欠神	temporal lobe pseudo absence
側頭葉前部てんかん	anterior temporal lobe epilepsy
側頭葉てんかん	temporal lobe epilepsy [TLE]
側頭葉発作	temporal lobe seizure
速波	fast wave
側方徴候、側方性徴候	lateralizing sign
速律動	fast rhythm, rapid rhythm
素質	diathesis
咀嚼発作	masticatory seizure
卒中型発作	apoplectic seizure
<た>	
体軸肢帯強直発作	axorhizomelic tonic seizure
大視症、巨視症	macropsia

体質	constitution
胎児トリメタジオン症候群	fetal trimethadione syndrome
胎児バルプロ酸症候群	fetal valproate syndrome
胎児フェニトイン症候群	fetal phenytoin syndrome
代謝性（病因）	metabolic (etiology)
代謝性てんかん	metabolic epilepsy
帯状回てんかん	cingulate epilepsy
帯状回発作	cingulate seizure
苔状線維発芽	mossy fiber sprouting
帯状電極	strip electrode
体性運動てんかん重積状態	somatomotor status epilepticus
体性運動発作	somatomotor seizure
体性運動抑制発作	somato-inhibitory seizure
体性感覚、体性感覚性	somatosensory
体性感覚幻覚発作	somatosensory hallucinatory seizure
体性感覚錯覚発作	somatosensory illusional seizure
体性感覚性要素発作	somatosensory elementary seizure
体性感覚前兆、体性感覚性前兆	somatosensory aura
体性感覚反射てんかん	somatosensory reflex epilepsy
体性感覚反射発作	somatosensory reflex seizure
体性感覚発作	somatosensory seizure
体性感覚誘発電位	somatosensory evoked potential [SEP]
体節ミオクローヌス	segmental myoclonus, segmentary myoclonus
大脳発作	cerebral attack
体部位局在発作徴候	somatotopic modifiers
大発作*	grand mal* →全般強直間代発作
大発作てんかん	grand mal epilepsy*
ダウン症候群	Down syndrome
多棘徐波	polyspike and wave
多棘波	multiple spikes
多棘複合	multiple spike complex
多剤治療	polytherapy
多視錯覚	polyoptic illusion
多焦点	multiple foci
脱衣	undressing
タッシナリー症候群	Tassinari syndrome →ミオクローニー欠神 てんかん

脱同期、脱同期化	desynchronization
脱分極	depolarization
脱抑制	disinhibition
脱力欠神、脱力欠神発作	atonic absence
脱力発作	atonic seizure
多動	hyperkinesia
多脳葉切除、多脳葉切除術	multilobar resection
多様な焦点を示す家族性焦点てんかん	familial focal epilepsy with variable foci
多様な焦点を示す家族性部分てんかん*	familial partial epilepsy with variable foci* →多様な焦点を示す家族性焦点てんかん
単一光子放射型コンピュータ断層撮影、単一光子放射断層撮影	single photon emission computed tomography [SPECT]
単剤治療	monotherapy
探索視発作	visual exploration seizure
探査電極	exploring electrode
炭酸脱水酵素	carbonic anhydrase
単収縮	jerk, twitch
単純型熱性けいれん	simple febrile seizure
単純欠神発作	simple absence
単純向反発作	simple adversive seizure
単純てんかん性錯乱	simple epileptic confusion
単純部分てんかん重積状態*	simple partial status epilepticus*
単純部分発作*	simple partial seizure [SPS]* →焦点意識保持発作
単発発作	single seizure
断片ミオクローヌス	fragmentary myoclonus
<ち>	
遅棘徐波複合、緩徐棘徐波複合	slow spike-and-wave complex
チトクロムP450、シトクロムP450	cytochrome P450 [CYP]
遅発性小児後頭葉てんかん	late-onset benign childhood occipital epilepsy →小児後頭葉てんかん（ガストー型）
遅発性新規発症欠神発作てんかん重積状態	de novo absence status epilepticus of late onset
注意障害	attention impairment
中位発作	middle level seizure

昼間てんかん	diurnal epilepsy
昼間発作	diurnal seizure
中心後回てんかん	postcentral epilepsy
中心性（体幹に近接することを表す修飾語句）	centricity
中心・側頭部棘波を示す小児てんかん	childhood epilepsy with centrotemporal spikes [CECTS]
中心・側頭部棘波を示す非定型小児てんかん	atypical childhood epilepsy with centrotemporal spikes [ACECTS]
中心・側頭部棘波を示す良性小児てんかん*	benign epilepsy of children with centrotemporal EEG foci [BECCT], benign childhood epilepsy with centrotemporal spikes [BCECTS, BCECS], benign epilepsy of childhood with centrotemporal spikes [BECTS]* →中心・側頭部棘波を示す小児てんかん
中心てんかん	central epilepsy
中心脳性発作	centrencephalic seizure
中心脳性ミオクロニー失立小発作*	centrencephalic myoclonic-astatic petit mal* →ミオクロニー脱力発作を伴うてんかん
中毒性表皮融解壊死症	toxic epidermal necrolysis [TEN]
聴音原性てんかん	psophogenic epilepsy
聴覚、聴覚性	auditory
聴覚運動てんかん	acousticomotor epilepsy
聴覚運動発作	acousticomotor seizure
聴覚症状を伴う常染色体優性てんかん	autosomal dominant epilepsy with auditory features [ADEAF]
聴覚徴候を伴う常染色体優性部分てんかん*、聴覚徴候を伴う常染色体優性焦点てんかん	autosomal dominant partial epilepsy with auditory features*, autosomal dominant focal epilepsy with auditory features →聴覚症状を伴う常染色体優性てんかん
聴覚兆候を有する家族性側頭葉てんかん	familial temporal lobe epilepsy with auditory features
聴覚徴候を有する特発性部分てんかん*	idiopathic partial epilepsy with auditory features*
聴覚てんかん	audiosensory epilepsy
聴覚反射てんかん	auditory reflex epilepsy

聴覚反射発作	auditory reflex seizure
聴覚発作	auditory seizure, audiosensory seizure
聴覚誘発電位	auditory evoked potential
聴覚要素発作	auditory elementary seizure
腸管痛発作	enteralgic seizure
長期増強	long-term potentiation
蝶形骨電極	sphenoidal electrode
蝶形骨脳波	sphenoidal EEG
聴原てんかん、聴原性てんかん	audiogenic epilepsy, acousticogenic epilepsy
聴原発作、聴原性発作	audiogenic seizure, acousticogenic seizure
長時間ビデオ脳波モニタリング	long-term video-EEG monitoring
腸発作	intestinal seizure
跳躍発作	jumping seizure
治療薬物モニタリング	therapeutic drug monitoring [TDM]
<つ>	
追想幻覚、追想性幻覚	ecmnesic hallucination
追想幻覚発作	ecmnesic hallucinatory seizure
つぶやき発作	muttering seizure
<て>	
定位温熱凝固術	stereotactic radiofrequency thermocoagulation
定位的頭蓋内脳波	stereoelectroencephalography, stereo EEG, stereotactic EEG [SEEG]
定位放射線治療	stereotactic radiosurgery
低カルシウム血症性テタニー	hypocalcemic tetany
低換気	hypoventilation
低灌流誘発性発作	hypoperfusion-induced seizure
定型欠神、定型欠神発作	typical absence, typical absence seizure
定型欠神発作重積状態	typical absence status
低酸素性虚血性脳症	hypoxic ischemic encephalopathy (HIE)
低酸素脳症	hypoxic encephalopathy
停止発作	arrest seizure
テタニー	tetany
手の	manual

デ・ノボ精神病、新規発症精神病	de novo psychosis
デルタ昏睡	delta coma, δ -coma
デルタ波	delta wave, δ wave
テレビてんかん	television epilepsy
てんかん	epilepsy
てんかん閾、てんかん閾値	epileptic threshold
てんかん学	epileptology
てんかん学者	epileptologist
てんかん原性	epileptogenesis, epileptogenicity
てんかん原性、てんかん原性の	epileptogenic
てんかん原性焦点	epileptogenic focus
てんかん原性皮質	epileptogenic cortex
てんかん原性病変	epileptogenic lesion
てんかん原性領域	epileptogenic zone
てんかん重積状態	status epilepticus
てんかん症候群	epilepsy syndrome
てんかん焦点	epileptic focus
てんかん性	epileptic
てんかん性悪夢	epileptic nightmare
てんかん性遺尿	epileptic enuresis
てんかん性いびき	epileptic stertorous respiratory noise
てんかん性陰性ミオクローヌス	epileptic negative myoclonus
てんかん性片麻痺	epileptic hemiplegia
てんかん性感覚	epileptic sensation
てんかん性眼振	epileptic nystagmus
てんかん性偽認知症、てんかん性仮性認知	epileptic pseudodementia
てんかん性叫声	epileptic cry
てんかん性強制思考	epileptic forced thought, epileptic forced thinking
てんかん性鏡像幻覚	epileptic mirror hallucination
てんかん性クローヌス、てんかん性間代	epileptic clonus
てんかん性けいれん	epileptic convulsion
てんかん性欠神、てんかん性欠神発作	epileptic absence
てんかん性幻覚	epileptic hallucination
てんかん性言語停止	epileptic speech arrest
てんかん性現象	epileptic phenomenon
てんかん性健忘	epileptic amnesia
てんかん性行動	epileptic behavior

てんかん性黒内障	epileptic amaurosis
てんかん性昏睡	epileptic coma
てんかん性昏迷	epileptic stupor
てんかん性錯乱	epileptic confusion
てんかん性錯覚	epileptic illusion
てんかん性自己像幻視	epileptic autoscopy
てんかん性自動症	epileptic automatism
転換性障害	conversion disorder
てんかん性人格、てんかん性性格	epileptic personality
てんかん性スパズム	epileptic spasm
てんかん性精神病、てんかん精神病	epileptic psychosis
てんかん性漸増律動、てんかん性漸増リズム	epileptic recruiting rhythm
てんかん性せん妄	epileptic delirium
てんかん性体質	epileptic constitution
てんかん性転倒	epileptic fall
てんかん性転倒発作	epileptic drop attack
てんかん性等価症、てんかん性代理症	epileptic equivalent
てんかん性同語反復	epileptic palilalia
てんかん性突発波	epileptic paroxysm
てんかん性遁走	epileptic fugue
てんかん性認知症	epileptic dementia
てんかん性脳症	epileptic encephalopathy
てんかん性発射、てんかん性放電	epileptic discharge
てんかん性発声	epileptic vocalization
てんかん性パノラマ幻視	epileptic panoramic vision
てんかん性反響	epileptic echo
てんかん性憤怒	epileptic furor
てんかん性片頭痛	epileptic migraine
てんかん性ミオクローヌス	epileptic myoclonus
てんかん性夢遊病、てんかん性夢遊症	epileptic somnambulism
てんかん性夢様錯覚	epileptic dreamy illusion
てんかん性夢様状態、てんかん性夢幻状態	epileptic dreamy state
てんかん性めまい	epileptic vertigo
てんかん性妄想	epileptic delusion
てんかん性夜驚、てんかん性夜驚症	epileptic night terror, epileptic sleep terror
てんかん前駆症状	epileptic prodrome
てんかん素因、てんかん性素因	epileptic predisposition

てんかんの突然死	sudden death in epilepsy, sudden unexpected death in epilepsy [SUDEP]
てんかん発作、てんかん性発作	epileptic seizure
てんかん発作親和性体質	ictaffinic constitution
てんかん発作発射、てんかん発作放電	epileptic seizure discharge
てんかんもうろう状態、てんかん性もうろう状態	epileptic twilight state
てんかん様、てんかん様の	epileptiform
てんかん様けいれん	epileptiform convulsion
てんかん様発射、てんかん様放電	epileptiform discharge
てんかんを伴う家族性皮質ミオクローヌス振戦	familial cortical myoclonic tremor with epilepsy [FCMTE] → 良性成人型家族性ミオクローニーてんかん
電気けいれん療法	electroconvulsive therapy
転倒	fall
點頭スパズム	nodding spasm
転倒発作	drop seizure, drop attack
伝播	propagation
<と>	
ドゥーゼ症候群	Doose syndrome → ミオクローニー脱力発作を伴うてんかん
等価電流双極子	equivalent current dipole
動悸	palpitation
同期	synchrony
同期、同期化	synchronization
統合失調症様精神病	schizophrenia-like psychosis
同語反復	palilalia
同語反復発作	palilalic seizure
動作時振戦	action tremor
動作時ミオクローヌス	action myoclonus
動作停止発作	behavior arrest seizure
投射発作	projective seizure
動静脈奇形	arteriovenous malformation [AVM]
頭頂葉てんかん	parietal lobe epilepsy
島てんかん	insular epilepsy
頭皮上脳波	scalp EEG

頭部前屈	head nodding
頭部前兆	cephalic aura
頭部てんかん性感覚	cephalic epileptic sensation
頭部偏位	head deviation
島発作	insular seizure
読書てんかん	reading epilepsy
読書発作	reading seizure
特定症状群	constellation
特発性*	idiopathic* →素因性
特発性局在関連てんかん*	idiopathic localization-related epilepsy* (=特発性部分てんかん) →素因性焦点 てんかん
特発性全般てんかん	idiopathic generalized epilepsy (IGE)
特発性乳児ミオクロニーてんかん*	idiopathic myoclonic epilepsy in infancy* →乳児ミオクロニーてんかん
特発性光感受性後頭葉てんかん	idiopathic photosensitive occipital epilepsy
特発性部分てんかん*	idiopathic partial epilepsy* (=特発性局在 関連てんかん) →素因性焦点てんかん
トッド麻痺	Todd's paralysis, Todd's palsy (=発作後麻 痺)
突発、突発波	paroxysm
突発性	paroxysmal
突発性失語	paroxysmal aphasia
突発性脱分極変位	paroxysmal depolarization shift
突発性発射、突発性放電	paroxysmal discharge
突発性律動異常	paroxysmal dysrhythmia
ドラベ症候群	Dravet syndrome
遁走	fugue
<な>	
内臓性てんかん	visceral epilepsy
内臓発作	visceral seizure
内側側頭葉硬化、内側側頭葉硬化症	mesial temporal sclerosis [MTS] →海馬 硬化、海馬硬化症
内側側頭葉切除、内側側頭葉切除術	mesial temporal lobectomy
内側側頭葉てんかん	mesial temporal lobe epilepsy [MTLE]
泣き	crying, dacrystic

泣き入りひきつけ、息止め発作、憤怒けいれん	breath-holding spell
泣き発作	dacrystic seizure
ナルコレプシー	narcolepsy
難治てんかん	intractable epilepsy, refractory epilepsy →薬剤抵抗性てんかん
難治頻回部分発作重積型急性脳炎	acute encephalitis with refractory repetitive partial seizures [AERRPS]
軟膜下皮質多切、軟膜下皮質多切術	multiple subpial transection [MST]
<に>	
二次感覚野てんかん、二次感覚領野てんかん	secondary sensory area epilepsy
二次性全般化発作*	secondarily generalized seizure* →焦点起始両側強直間代発作
二次性てんかん原性	secondary epileptogenesis
二次性両側同期	secondary bilateral synchrony
二重病理	dual pathology
日本てんかん学会	Japan Epilepsy Society [JES]
日本てんかん協会	Japan Epilepsy Association [JEA]
乳児悪性焦点移動性部分発作*	malignant migrating partial seizures of infancy* →遊走性焦点発作を伴う乳児てんかん
乳児けいれん・発作性舞踏アテトーゼ	infantile convulsions with paroxysmal choreoathetosis [ICCA]
乳児重症ミオクロニーてんかん*	severe myoclonic epilepsy in infancy [SMEI]* →ドラベ症候群
乳児スパズム	infantile spasms
乳児ミオクロニーてんかん	myoclonic epilepsy in infancy
乳児良性部分てんかん*	benign partial epilepsy in infancy* →自然終息性乳児てんかん
乳児良性ミオクロニーてんかん*	benign myoclonic epilepsy in infancy* →乳児ミオクロニーてんかん
入眠時過同期	hypnagogic hypersynchrony
入眠時ミオクローヌス	hypnagogic myoclonus
入眠時レム睡眠期	sleep onset REM periods [SOREMP]
尿毒症子癇、尿毒症子癇発作	uremic eclampsia
尿毒症性てんかん	uremic epilepsy

妊娠と抗てんかん薬に関する国際共同研究	European Registry of Antiepileptic Drugs and Pregnancy [EURAP]／International Registry of Antiepileptic Drugs and Pregnancy [EURAP]
妊娠と抗てんかん薬に関する多施設共同前向き観察研究	Japanese Registry of Antiepileptic Drugs and Pregnancy [JRAP]
認知錯覚、認知性錯覚	perceptive illusion
認知症	dementia
認知障害性発作*	dyscognitive seizure* →焦点意識減損発作
<ね>	
熱性感染症関連てんかん症候群	febrile infection-related epilepsy syndrome [FIRES]
熱性けいれん	febrile seizure
熱性けいれんプラス	febrile seizures plus [FS+]
粘着性	viscosity
粘着性行動	glischroid behavior
粘着体質	ixiophrenic constitution
捻転発作	torsion seizure
年齢依存性てんかん性脳症*	age-dependent epileptic encephalopathy*
年齢依存性特発性局在関連てんかん*	age-dependent idiopathic localization-related epilepsy*
<の>	
脳炎後てんかん	postencephalitic epilepsy
脳回切除、脳回切除術	gyrectomy
脳幹発作	brainstem seizure
脳磁図	magnetoencephalography [MEG]
脳症	encephalopathy
脳深部刺激、脳深部刺激療法	deep brain stimulation [DBS]
脳内脳波記録	intracerebral EEG recording
脳軟化、脳軟化症	encephalomalacia
脳波	electroencephalography [EEG]
脳波賦活	EEG activation
脳波臨床症候群	electroclinical syndrome
脳葉切除、脳葉切除術	lobectomy
脳梁離断術、脳梁切断術、脳梁切載術	corpus callosotomy, callosotomy

ノンレム睡眠	non-rapid eye movement sleep [NREM sleep, non-REM sleep]
<は>	
バースト・サプレッション	burst-suppression (= サプレッション・バースト)
胚芽異形成性神経上皮腫瘍	dysembryoplastic neuroepithelial tumor [DNT]
背外側発作	dorsolateral seizure
破局てんかん、破滅型てんかん*	catastrophic epilepsy*
爆笑	explosive laughter
発汗発作	sudatory seizure
発語障害	dysphasia
発射、放電	discharge
発声	vocalization
発声発作	vocal seizure
発達性てんかん性脳症	developmental and epileptic encephalopathy [DEE]
発達性脳症	developmental encephalopathy
発達遅滞	developmental delay
発熱性発作	pyretic seizure
発話	speech
発話停止	speech arrest
パナエトポラス症候群	Panayiotopoulos syndrome
パノラマ幻視	panoramic vision
羽ばたき振戦	flapping tremor (= アステリクシス)
パラノイア、偏執	paranoia
斑丘疹性発疹	maculopapular eruption
半球性てんかん	hemispheric epilepsy
大脳半球切除	hemispherectomy
大脳半球離断	hemispherotomy
反響言語	echolalia
反射てんかん	reflex epilepsy
反射発作	reflex seizure
反応性	reactive, responsiveness
反応性障害	responsiveness impairment
反応性てんかん	reactive epilepsy

晩発性てんかん／高齢発症てんかん	late onset epilepsy / late-life onset epilepsy
汎発ミオクローヌス、汎発性ミオクローヌ	massive myoclonus
反復経頭蓋磁気刺激	repetitive transcranial magnetic stimulation [rTMS]
反復睡眠潜時検査	multiple sleep latency test [MSLT]
反復性てんかん性発声	iterative epileptic vocalization
反復発射、反復放電	repetitive discharge
反復発作	recurrent seizure, repeated seizure
<ひ>	
鼻咽頭電極	nasopharyngeal electrode
非運動、非運動性	nonmotor
非運動発作	nonmotor seizure
光過敏性後頭葉てんかん	photosensitive occipital lobe epilepsy
光感受性、光過敏性	photosensitivity
光感受性てんかん	photosensitive epilepsy
光感受性発作	photosensitive seizure
光感受性ミオクローニーてんかん	photosensitive myoclonic epilepsy
光筋原反応	photomyogenic response
光駆動	photic driving
光刺激	photic stimulation
光突発反応	photoparoxysmal response
光ミオクローニー反応	photomyoclonic response
光誘発ミオクローヌス	light-induced myoclonus
ピクノレプシー*	pyknolepsy* →小児欠神てんかん
ピクノレプシー小発作*	pyknoleptic petit mal*
非けいれん性てんかん重積状態	nonconvulsive status epilepticus [NCSE]
非けいれん性発作	nonconvulsive seizure
皮質異形成	cortical dysplasia
皮質下てんかん	subcortical epilepsy
皮質機能マッピング	functional cortical mapping
皮質振戦、皮質性振戦	cortical tremor
皮質性焦点てんかん	cortical focal epilepsy
皮質切除、皮質切除術	cortical excision, corticectomy
皮質てんかん	cortical epilepsy
皮質電気刺激	cortical electrical stimulation

皮質脳波	electrocorticography [ECoG]
皮質発生異常、皮質形成障害	cortical dysgenesis
皮質-皮質間誘発電位	cortico-cortical evoked potential [CCEP]
皮質ミオクローヌス、皮質性ミオクローヌ	cortical myoclonus
微小形成不全	microdysgenesis
非進行性疾患のミオクロニー脳症	myoclonic encephalopathy in non-progressive disorders
非進行性脳症のミオクロニーてんかん重積状態	myoclonic status epilepticus in nonprogressive encephalopathy
ヒステリー性けいれん	hysterical convulsion*
ヒステリーてんかん	hysteroepilepsy*
ヒステリー発作	hysterical seizure* →心因性非てんかん発作
ヒステリー様発作	hysteriform seizure*
非対称間代発作	asymmetrical clonic seizure
非対称強直間代発作	asymmetrical tonic-clonic seizure
非対称強直発作	asymmetrical tonic seizure
非対称脱力発作	asymmetrical atonic seizure
非対称てんかん、非対称性てんかん	asymmetrical epilepsy
非対称発作	asymmetrical seizure
ビタミンB6依存性てんかん	vitamin B6 dependent epilepsy
ビタミンB6欠乏症	vitamin B6 deficiency
非定型欠神、非定型欠神発作	atypical absence, atypical absence seizure
非定型欠神発作重積状態	atypical absence status
非定型良性部分てんかん*	atypical benign partial epilepsy [ABPE]* →中心・側頭部棘波を示す非定型小児てんかん
ビデオゲームてんかん	video-game epilepsy
ビデオ脳波同時記録	simultaneous video-EEG recording
非てんかん発作	nonepileptic seizure
非同期	asynchrony
非認知錯聴	non-perceptive illusion
非病変性てんかん	nonlesional epilepsy
ヒプスアリスミア	hypsarhythmia
ヒプスアリスミアを示す乳児ミオクロニー脳症	infantile myoclonic encephalopathy with hypsarhythmia
非誘発発作、非誘発性発作	unprovoked seizure
病因不明 (病因)	unknown (etiology)

病型不明てんかん	unknown epilepsy
表情自動症	automatism of mimicry
表情性発作	mimic seizure
病変切除、病変切除術、病巣切除、病巣切除術	lesionectomy
ピリドキシン依存性てんかん	pyridoxine dependent epilepsy → ビタミンB6依存性てんかん
ピリドキシン欠乏症	pyridoxine deficiency
ピルビン酸脱水素酵素複合体欠損症 (PDHC欠損症)	pyruvate dehydrogenase complex deficiency [PDHC deficiency]
頻脈	tachycardia
<ふ>	
不安	anxiety
ファントム棘徐波	phantom spike and waves (= 6Hz棘徐波)
フェンシング姿勢	fencer's posture, fencing posturing
不機嫌、不機嫌症、不快気分	dysphoria (L), Verstimmung (D)
複雑型熱性けいれん	complex febrile seizure
複雑欠神、複雑欠神発作	complex absence
複雑部分てんかん重積状態*	complex partial status epilepticus*
複雑部分発作*	complex partial seizure [CPS]* → 焦点意識減損発作
複雑身振り自動症	complex motor automatism
腹性前兆	abdominal aura
腹性反射発作	abdominal reflex seizure
腹性発作	abdominal seizure
福原病	Fukuhara disease → 赤色ぼろ線維を伴うミオクローヌステんかん (MERRF)
腹部てんかん	abdominal epilepsy
服薬遵守、アドヒアランス	adherence
不顕性発作、潜在発作	subclinical seizure
不全麻痺	paresis
舞踏病様発作	choreic seizure
部分てんかん*	partial epilepsy* → 焦点てんかん
部分発作*	partial seizure* → 焦点起始発作
ブラヴェ・ジャクソン感覚発作	Bravais-Jacksonian sensory seizure (= ジャクソン感覚発作)

ブラヴェ・ジャクソンてんかん、ブラ ヴェ・ジャクソン型てんかん	Bravais-Jacksonian epilepsy (=ジャクソ ンてんかん)
ブラヴェ・ジャクソン発作	Bravais-Jacksonian seizure (=ジャクソン 発作)
ブリーチリズム	breach rhythm
憤怒	furor
憤怒けいれん、息止め発作、泣き入りひき つけ	breath-holding spell
< ^ >	
ベータ昏睡	beta coma, β -coma
ベータ波	beta wave, β wave
ペダルこぎ	pedaling
ベメグライド	bemegride
ベメグライドけいれん	bemegride convulsion
辺縁系	limbic system
辺縁系てんかん重積状態	limbic status epilepticus
辺縁系内側基底節発作	mesio basal limbic seizure
辺縁系発作	limbic seizure
弁蓋てんかん重積状態	opercular status epilepticus
弁蓋部てんかん	opercular epilepsy
弁蓋発作	opercular seizure
変形視	metamorphopsia
変形視錯覚	dysmorphopsic illusion
変形視発作	dysmorphopsic seizure
偏向	versive
偏向発作	versive seizure
偏執、パラノイア	paranoia
片頭痛	migraine
片頭痛自動症	migrainous automatism
片頭痛てんかん	migrainous epilepsy, migralepsy
片側、片側性	lateralized, unilateral
片側間代発作、半側間代発作	hemiclonic seizure
片側強直間代発作、半側強直間代発作	hemitonic-clonic seizure
片側強直発作、半側強直発作	hemitonic seizure
片側けいれん・片麻痺・てんかん症候群 (HHE症候群)	hemiconvulsion-hemiplegia-epilepsy syndrome [HHE syndrome]

片側性周期性放電	lateralized periodic discharges [LPDs]
片側全般発作、半側全般発作	hemigeneralized seizure
片側脱力発作、半側脱力発作	hemiatonic seizure
ペンチレンテトラゾール／ペンテトラゾー	pentylenetetrazol / pentetrazol
扁桃核海馬切除、扁桃核海馬切除術	amygdalohippocampectomy [AHE]
扁桃核てんかん	amygdaloid epilepsy
扁桃体海馬発作	amygdalohippocampal seizure
<ほ>	
紡錘波昏睡	spindle coma
歩行自動症	ambulatory automatism
歩行発作	ambulatory seizure
ポジトロン断層撮影、ポジトロン断層法	positron emission tomography [PET]
保続	perseveration
補足運動野てんかん	supplementary motor area epilepsy
補足運動野発作	supplementary motor area seizure
補足感覚野てんかん	supplementary sensory area epilepsy
勃起	erection
発作（てんかんの）	seizure
発作間欠期、発作間欠時	interictal
発作間欠期現象、発作間欠時現象	interictal phenomenon
発作間欠期行動障害、発作間欠時行動障害	interictal behavioral disturbance
発作間欠期行動症候群、発作間欠時行動症候群	interictal behavior syndrome
発作間欠期症状、発作間欠時症状	interictal manifestation
発作間欠期精神病、発作間欠時精神病	interictal psychosis
発作間欠期てんかん様発射、発作間欠時てんかん様発射	interictal epileptiform discharge
発作間欠期不快気分障害、発作間欠時不快気分障害	interictal dysphoric disorder
発作間欠時てんかん発射、発作間欠時てんかん放電	interictal epileptic discharge
発作感受性、発作準備性	seizure susceptibility
発作後	postical
発作後錯乱	postical confusion
発作後錯乱状態	postical confusional state
発作後失語	postical aphasia

発作後自動症	postical automatism
発作後頭痛	postical headache
発作後精神病	postical psychosis
発作後麻痺	postical paralysis →トッド麻痺
発作時脳波	ictal EEG
発作症候学、発作症候	seizure semiology, ictal semiology
発作症状、発作表出	seizure manifestation
発作親和性素質	ictaffinic diathesis
発作性、発作時	ictal
発作性運動誘発性ジスキネジア	paroxysmal kinesigenic dyskinesia [PKD]
発作性運動誘発性舞踏アテトーゼ	paroxysmal kinesigenic choreoathetosis [PKC] →発作性運動誘発性ジスキネジア
発作性嘔吐	ictal vomiting
発作性活動	ictal activity
発作性恐怖	ictal fear
発作性現象	ictal phenomenon
発作性健忘	ictal amnesia
発作性黒内障	ictal amaurosis
発作性昏迷	ictal stupor
発作性自動症、発作時自動症	ictal automatism
発作性障害	seizure disorder
発作性症状	ictal manifestation
発作性頭痛	ictal headache
発作性精神病、発作時精神病	ictal psychosis
発作性てんかん発射、発作性てんかん放電	ictal epileptic discharge
発作性疼痛	ictal pain
発作性発射、発作性放電	ictal discharge
発作性非運動誘発性ジスキネジア	paroxysmal non-kinesigenic dyskinesia [PNKD]
発作性舞踏アテトーゼ	paroxysmal choreoathetosis
発作性麻痺	ictal paresis
発作性盲	ictal blindness
発作性労作誘発性ジスキネジア	paroxysmal exercise-induced dyskinesia
発作性笑い	ictal laughter
発作前	preictal
発作前頭痛	preictal headache
発作発射、発作放電	seizure discharge
発作反復傾向	seizure propensity

ポリグラフ	polygraph
ポリソムノグラフィー、終夜睡眠ポリグラフ検査	polysomnography (PSG)
<ま>	
麻痺	paralysis
まわり歩き発作	circumcursive seizure
慢性てんかん	chronic epilepsy
慢性てんかん性精神病、慢性てんかん精神病	chronic epileptic psychosis
<み>	
ミオキミア、ミオキミー	myokymia
ミオクローヌス	myoclonus
ミオクローヌステんかん	myoclonus epilepsy
ミオクロニー	myoclonia
ミオクロニー、ミオクロニー性	myoclonic
ミオクロニー閾、ミオクロニー閾値	myoclonic threshold
ミオクロニー欠神、ミオクロニー欠神発作	myoclonic absence, myoclonic absence seizure
ミオクロニー欠神てんかん	epilepsy with myoclonic absences, myoclonic absence epilepsy
ミオクロニー欠神発作重積状態	myoclonic absence status
ミオクロニー失立てんかん*	myoclonic astatic epilepsy* →ミオクロニー脱力発作を伴うてんかん
ミオクロニー失立発作*	myoclonic-astatic seizure* →ミオクロニー脱力発作
ミオクロニー失立発作を伴うてんかん*	epilepsy with myoclonic-astatic seizures* →ミオクロニー脱力発作を伴うてんかん
ミオクロニー小発作	myoclonic petit mal
ミオクロニー性小脳性協働収縮異常、ミオクロニー性小脳性協働収縮異常症	myoclonic cerebellar dyssynergia (=ラムゼイ・ハント症候群)
ミオクロニー脱力発作	myoclonic-atonic seizure
ミオクロニー脱力発作を伴うてんかん	epilepsy with myoclonic-atonic seizures
ミオクロニーてんかん	myoclonic epilepsy
ミオクロニーてんかん重積状態	myoclonic status epilepticus
ミオクロニー発作	myoclonic seizure

味覚、味覚性	gustatory
味覚性反射発作	gustatory reflex seizure
味覚前兆、味覚性前兆	gustatory aura
味覚発作	gustatory seizure
味覚要素発作	gustatory elementary seizure
未視感	jamais-vu (F)
未体験感	jamais-vécu (F)
未聴感	jamais-entendu (F)
ミトコンドリア脳筋症・乳酸アシドーシス・脳卒中様発作症候群 (MELAS)	mitochondrial encephalomyopathy with lactic acidosis and stroke-like episodes [MELAS]
身ぶり自動症	gestural automatism
ミーリズム	Mu rhythm, μ rhythm
<む>	
夢幻様状態、夢幻様てんかん状態	oneiroid state, oneiroid epileptic state
無呼吸発作	apneic seizure
無酸素性発作	anoxic seizure
無酸素窒息性発作	anoxo-asphyxial seizure
無酸素中毒性発作	anoxo-toxic seizure
無酸素無酸素性発作	anoxo-anoxic seizure
無視	neglect
むずむず脚症候群、レストレスレッグス症候群	restless legs syndrome [RLS] (=ウィリス・エクボム病)
夢中遊行、夢遊病	somnambulism →睡眠時遊行症
無動凝視	motionless staring
無動小発作	akinetic petit mal
無動発作	akinetic seizure
無熱性発作	afebrile seizure
夢遊症性発作	somnambulic seizure
夢様感覚	dreamy sensation
夢様状態、夢幻状態	dreamy state
<め>	
迷走神経刺激	vagus nerve stimulation
メジマイド	megimide
めまい	vertigo

めまい性自動症	automatism vertiginosa (L)
めまい反射発作	vertiginous reflex seizure
めまい発作	vertiginous seizure
<も>	
妄想	delusion
もうろう状態	twilight state
燃え上がり、キンドリング	kindling
<や>	
夜間陰性ミオクローヌス	nocturnal negative myoclonus
夜間てんかん	nocturnal epilepsy
夜間発作	nocturnal seizure
夜間発作性ジストニア	nocturnal paroxysmal dystonia
夜間ミオクローヌス	nocturnal myoclonus
夜驚、夜驚症	night terror, sleep terror
薬剤性過敏症症候群	drug-induced hypersensitivity syndrome [DIHS]
薬剤抵抗性てんかん	drug-resistant epilepsy
薬物動態、薬物動態学	pharmacokinetics
薬物乱用	drug abuse
ヤンツ症候群	Janz syndrome →若年ミオクローニーてんかん
<ゆ>	
有意識健忘発作	conscious amnesic seizure
有意識向反発作	conscious adversive seizure
有意識発作	conscious seizure
遊走性焦点発作を伴う乳児てんかん	epilepsy of infancy with migrating focal seizures
遊走性部分発作を伴う乳児てんかん*	migrating partial seizures of infancy [MPSI]* →遊走性焦点発作を伴う乳児てんかん
有熱性てんかん重積状態	febrile status epilepticus
誘発	provocation
誘発因子	provocative factor

誘発刺激	precipitating stimulus
誘発発作	evoked seizure
<よ>	
陽性鋭波	positive sharp wave
要素性感覚症状	elementary sensory symptom
要素性間代運動徴候	elementary clonic motor sign
抑制性シナプス後電位	inhibitory postsynaptic potential [IPSP]
抑制発作、抑制性発作	inhibitory seizure
<ら>	
ラスムッセン症候群／ラスムッセン脳炎	Rasmussen syndrome / Rasmussen encephalitis
ラフォラ病	Lafora disease
ラムゼイ・ハント症候群、ラムゼー・ハント症候群	Ramsay Hunt syndrome (= ミオクロニー性小脳性協働収縮異常)
ラムダ波	lambda wave
卵円孔電極	foramen ovale electrode
ランドウ・クレフナー症候群、ランドー・クレフナー症候群	Landau-Kleffner syndrome [LKS]
<り>	
リー脳症	Leigh encephalopathy
離脱発作	withdrawal seizure
離断脳	bisected brain
律動性中側頭部放電	rhythmic mid-temporal discharges
立毛	piloerection
流涎発作	salivatory seizure
良性家族性新生児けいれん*／良性家族性新生児発作*／良性家族性新生児てんかん*	benign familial neonatal convulsions* / benign familial neonatal seizures* / benign familial neonatal epilepsy* →自然終息性家族性新生児てんかん
良性家族性新生児乳児発作*／良性家族性新生児乳児てんかん*	benign familial neonatal infantile seizures* / benign familial neonatal infantile epilepsy* →自然終息性家族性新生児乳児てんかん

良性家族性乳児けいれん*／良性家族性乳児発作*	benign familial infantile convulsions* / benign familial infantile seizures* →自然終息性家族性乳児てんかん
良性小児後頭葉てんかん*／後頭部突発波を示す良性小児てんかん*	benign childhood occipital epilepsy* / benign childhood epilepsy with occipital paroxysms* →パナエトポラス症候群、小児後頭葉てんかん（ガストー型）
良性新生児けいれん*／良性新生児発作*	benign neonatal convulsions* / benign neonatal seizures* →自然終息性新生児てんかん
良性新生児睡眠時ミオクローヌス	benign neonatal sleep myoclonus
良性成人型家族性ミオクローニーてんかん／良性成人型家族性ミオクローヌステんかん	benign adult familial myoclonic epilepsy / benign adult familial myoclonus epilepsy [BAFME]
良性乳児けいれん*／良性乳児発作*	benign infantile convulsions* / benign infantile seizures* →自然終息性乳児てんかん
両側側頭葉てんかん	bilateral temporal lobe epilepsy
両側汎発性ミオクローヌス／両側汎発性てんかん性ミオクローヌス	bilateral massive myoclonus / bilateral massive epileptic myoclonus
<る>	
類てんかん*、類てんかん性*、てんかん病質*	epileptoid*
類てんかん症*	epileptoidia*
類てんかん体質*	epileptoid constitution*
<れ>	
レストレスレッグス症候群、むずむず脚症候群	restless legs syndrome [RLS] (=ウィリス・エクボム病)
レノックス・ガストー症候群	Lennox-Gastaut syndrome [LGS]
レム睡眠行動障害	rapid-eye-movement sleep behavior disorder, REM sleep behavior disorder [RBD]
<ろ>	

老人てんかん	senile epilepsy
ローランド棘波／ローランド発射、ローランド放電	rolandic spike / rolandic discharge [RD]
ローランド周囲てんかん	perirolandic epilepsy
ローランドてんかん	rolandic epilepsy
ローランド発作	rolandic seizure
<わ>	
ワダテスト	Wada test (= アミタールテスト)
笑い	gelastic, laughing
笑いてんかん	gelastic epilepsy
笑い発作	gelastic seizure, laughing seizure

てんかん学用語集

Terminology in Epileptology

日本てんかん学会
The Japan Epilepsy Society
〒187-0031 東京都小平市
小川東町 4-6-15
TEL/FAX 042-345-2522
jes-oas@umin.ac.jp
2021 年 9 月
